Lane Medical Library

Aus der Universitäts-Kinderklinik, Halle.
Direktor: Prof. Dr. Goebel.

Über die Prognose der Osteomyelitis des Säuglings- und Kleinkindesalters.

Inaugural-Dissertation

zur Erlangung der Doktorwürde der gesamten Medizin der Hohen Medizinischen Fakultät der Martin-Luther-Universität Halle-Wittenberg

vorgelegt von

Erich Schiering

aus Wittenberg

Halle/Saale 1935

BUCHDRUCKEREI CARL NIEFT, BLEICHERODE A. H.

Referent: Prof. Dr. Goebel.

Meinen lieben Eltern.

Digitized by the Internet Archive
in 2026

https://archive.org/details/IA40154019_0395

Die haematogene eitrige Entzündung des Knochenmarks ist eine Erkrankung des wachsenden, kindlichen und jugendlichen Skelettes. Sie wird ohne Zweifel von den Anfängen des Menschengeschlechtes schlechthin den Organismus befallen haben. Deutscherseits wurde sie zum erstenmale 1666 von Schulz-Scultetus in Ulm beschrieben. Erst die bakteriologischen Forschungen des vorigen Jahrhunderts zeigten, daß es sich hier um eine selbständige Erkrankung des Knochenmarkes handelte, die von klinisch ähnlich verlaufenden Krankheitsbildern scharf zu trennen ist. Die Osteomyelitis wurde dann von dem Franzosen Chassaignac genauer beschrieben, dem von deutscher Seite beachtenswerte Arbeiten von Lücke, Waldeyer und Volkmann folgten. Erst 1912 schrieb Klemm in Riga eine umfassende Arbeit, der sich eine große Anzahl von anderen Arbeiten verschiedener Forscher anschlossen.

Die Osteomyelitis ist nach Garrè eine Erkrankung des Epiphysenalters; denn „nach dem Verschwinden der Epiphysenfugen und dem Ende des Knochenwachstums wird die akute Osteomyelitis zur Seltenheit." Nach dem 20. Jahre also erscheint sie höchst selten (2—3 %) oder ist exogener Natur. Später auftretende Osteomyelitiden können wir als rezidivierende Erkrankungsform infolge virulent gebliebener Keime bezeichnen. Das männliche Geschlecht wird im jugendlichen Alter stärker (etwa 2 : 1) befallen, doch sollen im frühen Kindesalter beide Geschlechter wohl gleichbeteiligt sein.

Die infektiöse Natur dieser Erkrankung wurde 1883 durch die Entdeckung des Micrococcus pyogenes aureus sive Staphylococcus von Becker sichergestellt. An und für sich können alle pyogenen Mikroorganismen als Erreger in Betracht kommen. Doch haben die bakteriologischen Untersuchungen ergeben, daß mehr als $^2/_3$ aller Osteomyelitiden, nach Klemm in 72,3 %, nach Sobernheim sogar in 87,8 %, der Staphylococcus aureus der Urheber ist. Den Rest der Infektionen nehmen fast ganz die Streptococcen ein, während Staphylococcus albus, Pneumococcen, Typhus-, Parathyphus-, Coli-Bazillen und Gonococcen zu den seltensten Erregern der Knochenmarkseiterung zählen. Hiervon macht die Epiphysenosteomyelitis der Säuglinge eine Ausnahme, bei der die Streptococcen und Pneumococcen das Übergewicht haben.

Selbstverständlich kommt die Osteomyelitis nicht immer als reine Monoinfektion vor, sondern es treten Mischinfektionen auf. Von diesen sind am häufigsten Staphylococcus aureus mit Staphylococcus albus oder Streptococcen vergesellschaftet.

Als erster versuchte Rosenbach die Osteomyelitis experimentell zu ergründen. Lexer wies dann in seinen geistreichen Versuchen nach, daß die Knochenmarkseiterung auf haematogener Infektion beruhe und auf mykotisch-embolischen Wege zustande komme. Ein derartiger Prozeß wird dort am besten entstehen können, wo zwei Forderungen erfüllt sind:

1. Wo das Gefäßsystem am besten ausgebildet ist.
2. Wo es infolge anatomischer Verhältnisse zu einer Verlangsamung des Blutstromes kommt.

Beide Bedingungen sind in der Metaphyse des Knochens, dem klassischen Sitz der Osteomyelitis, erfüllt; denn Lexer, Kuliga und Türck haben aus einer Reihe von Injektionspräparaten nachgewiesen, daß in der Metaphyse der langen Röhrenknochen sog. Endarterien vorhanden sind, während in der Diaphyse und Epiphyse zahlreiche Anastomosen vorhanden sind. Ferner wiesen sie nach, daß die Querschnitte der Knochenarterien nach dem Durchtritt durch die Corticalis sich um das fünffache vergrößern, die Strömungsgeschwindigkeit also abnimmt. Hieraus ergibt sich also: die Wachstumszone ist infolge der Blutfülle der Einschwemmung infektiösen Materiales besonders ausgesetzt. Ferner ermöglicht die Stromverlangsamung innerhalb der Corticalis und in den Endarterien eine Ansiedlung der Bakterien. Kommt es schon in der Corticalis zum Haftenbleiben des infektiösen Embolus, so entsteht hier die Periostitis. Infolge des Endarteriensystems ergeben sich sehr große Schwierigkeiten zur Bekämpfung der Infektion von seiten des Blutes.

Um eine derartige mykotische Embolie entstehen zu lassen, muß ein primärer Krankheitsherd vorhanden sein, der von pathogenen und virulenten Mikroorganismen gebildet wird. Von diesem Ort müssen die Bakterien in die Blut- oder Lymphbahn eindringen, ohne daß der Organismus ihrer Herr wird. Beim Neugeborenen ist eine intrauterine oder Nabelinfektion anzunehmen, während für die spätere Zeit eitrige Erkrankungen der Haut und Schleimhaut, so da sind Furunkel, Pyodermien, Ekzeme, Impetigo, Panaritien usw., ferner entzündliche Veränderungen des lymphatischen Rachenringes, der Luftwege, des Magen und Darmkanals und Otitis media in Betracht kommen. Auch sind nach Mastitis der Mutter Oberkiefer-Osteomyelitiden im Säuglingsalter aufgetreten. Ferner sind nach Impfpusteln (Soltmann, Linckmann, Braquehaye) eitrige Entzündungen des

Knochenmarkes beobachtet worden. Oft ist es schwierig, ja sogar unmöglich, die Eintrittspforte der Erreger festzustellen. Hier können wir uns nur durch die Tatsache helfen, daß hochvirulente Keime durch die intakte Haut, häufiger noch Schleimhaut dringen und so in das Lymph- und Blutsystem gelangen.

Neben den Erregern ist für die Entstehung der Osteomyelitis eine Disposition oder ein sonstiges auslösendes Moment von Wichtigkeit. Die Disposition kann durch anderweitige Infekte erworben sein und sich dann so auswirken, daß die allgemeine Resistenz des Körpers, speziell die reticulo-endothelialen Abwehrkräfte des Knochenmarkes geschädigt sind. Als auslösendes Moment kommt oft ein Trauma in Frage, das zweifellos anerkannt werden muß, wenn es im zeitlichen Zusammenhange mit dem Ausbruch der Entzündung steht. Kreisen doch oft Bakterien im Blute, denen die Abwehrkräfte des Körpers das Gleichgewicht halten, oder liegen schon lange ruhig im Knochenmark und lassen sich nun an dem durch das Trauma im Knochen gesetzten Locus minoris resistentiae mit lokalen und allgemeinen Entzündungserscheinungen nieder. So sind von Fränkel und dem jüngst verstorbenen Krecke u. a. m. Fälle beobachtet, wo man bis zu fünfzig Jahre alte ruhende Herde fand. Nach Sobernheim scheint es überhaupt weit häufiger als bisher angenommen der Fall zu sein, daß ein Infektionserreger lange Zeit im Körper latent vorhanden ist und erst bei disponierender Gelegenheitsursache eine manifeste Infektion auslöst. Wie weit hierbei ein Trauma mit im Spiele ist, scheint ziemlich umstritten zu sein. Gossmann nimmt 25 — 35 % an, während Schmidt im Höchstfalle 15 % anerkennt.

Ich glaube, daß letztere Zahl die richtige ist, sonst müßte heute im Zeitalter des Sportes die Osteomyelitis traumatischer Genese weit häufiger sein.

Eine häufig beobachtete, nicht zu erklärende Tatsache ist es, daß besonders kräftige, bis dahin gesunde Individuen unter den fulminantesten Erscheinungen erkranken. Die Ursache mag in einer eigenartigen angeborenen Disposition liegen.

Betrachten wir nun einmal das Auftreten der Osteomyelitis nach geographischen Gesichtspunkten. Dieser Versuch mag als ein Kuriosum anmuten; doch hat Tichy gezeigt, daß in bestimmten Gegenden die Osteomyelitis vorherrschend, ja sogar endemisch auftritt. Russische Chirurgen haben seit langem darauf hingewiesen, daß das Land bei weitem mehr Material liefere als die Städte. Diese Tatsache mag in den hygienischen Verhältnissen des Ostens ihre Begründung finden. Dieser Meinung schlossen sich auch Payr und Volkmann für Deutschland an. Doch zeigten Arbeiten aus der von Bruns'schen Kli-

nik, daß für Deutschland kein Unterschied zwischen Stadt und Land und kein eigentliches endemisches Auftreten der Osteomyelitis bestehe. Zu sagen: Die Osteomyelitis tritt proportional der Bevölkerungsdichte auf, ist nur bedingt und dann nur für Mitteldeutschland gültig.

Als klassischer Ort für das Auftreten der Osteomyelitis galt seit Kochers Zeiten Bern. Es ist interessant, daß nun Tichy nachweisen konnte, daß die eitrige Entzündung des Knochenmarkes in den Alpen, dem Alpenvorlande — allerdings ohne München — und an der Ost- und Nordseeküste besonders vorherrschend ist. Für diese Tatsache eine Erklärung zu erbringen, ist bisher nicht gelungen. Endemisch tritt sie vielleicht einzig und allein in Böhmen und Mähren auf. Ob hier dieselben Verhältnisse wie für Rußland gelten, oder ob eine besondere Disposition für die Slaven besteht mag dahingestellt bleiben. Doch ist es immerhin merkwürdig, daß im früheren Oberschlesien auch eine Häufung der Fälle zu vermerken war. Die in der Literatur beschriebenen Fälle, hinsichtlich ihres Auftretens nach der Jahreszeit zusammengestellt, ergeben zwei Gipfelpunkte der Kurve: im Frühjahr und im Herbst (Stuchgard, Lücke, Kocher). Begründet mag die Tatsache in den zu dieser Zeit auftretenden Infektionskrankheiten liegen. Das Ansteigen der Erkrankungen im Frühjahr mag ferner durch eine kräftige Lebenstätigkeit in der Gegend der Wachstumszone seinen Grund finden, da nach Müller u. a. die Kinder im Mai das größte Längenwachstum zeigen.

Lediglich Haaga fand nach seinem Tübinger Material einen Höhepunkt der Kurve im August. Er sah in der durch die Wärme bedingten Schweißabsonderung der Haut die Möglichkeit einer besseren Einwanderung von Mikroorganismen, speziell Eitererregern in den Organismus gegeben.

Die Frage nach der Inkubationszeit ist wohl aufgetreten, konnte aber überhaupt nicht oder nur unbestimmt beantwortet werden. Dies mag in folgendem begründet liegen:

1. Die Ätiologie ist in den meisten Fällen unbekannt.
2. Die Ätiologie ist bekannt, wenn ein Trauma vorausgegangen war. Doch konnte man
3. selbst bei bekannter Ätiologie die Frage nicht sicher beantworten, wie lange das Latenzstadium der Infektion bestand.

Pathologisch-anatomisch spielt sich der Vorgang folgendermaßen ab. Zunächst ist das Mark infolge einer aktiven Hyperämie von stark roter Farbe, die allmählich einer schmutzig grauen bis gelben weicht. Von den Markkanälchen aus erfolgt dann eine unregelmäßige diffuse Einschmelzung — die

Markphlegmone. Infolge geringer Virulenz besonders bei Staphylococcus albus, kann es zur Abkapselung kommen, und der zentrale Knochenabszeß kann lange Zeit bestehen. Vom Mark aus wird die Spongiosa ergriffen, und nun dringt der unter heftigen Druck stehende Eiter durch die Havers'schen Kanälchen bis unter das Periost und hebt es ab. Von hier aus kommt es zum Durchbruch in die Muskulatur oder zu einer diffusen Infiltration des umgebenden Gewebes. Reicht die Gelenkkapsel (z. B. Schulter- und Hüftgelenk) bis auf die Metaphyse, so kann es zur sekundären Gelenkeiterung kommen. Der Knochen selbst ist infolge der Beteiligung der gefäßführenden Haversschen Kanälchen im Bereiche der Eiterung zur Nekrose verurteilt. Durch Einwirkung der Osteoklasten wird nun der nekrotische Knochen aus dem gesunden Gebilde ausgenagt und bildet den Sequester. Dieser wirkt als Entzündungsreiz auf das Periost, das nun seinerseits regeneratorisch neuen Knochen baut, der die abgestorbenen Partien kapselartig umgibt und Totenlade genannt wird. In dieser befindet sich Eiter, der durch die sog. Kloaken hindurchbrechen kann und dann nach außen abfließt. Der Sequester kann aber auch infolge fermentativer Einflüsse angedaut und so kleiner werden.

Wir haben die hämatogene Osteomyelitis als Sepsis schlechthin aufzufassen, und dieser Charakter bringt es mit sich, daß in 20—30 % der Fälle multiple Metastasen gebildet werden, die nun nicht allein im Knochen, sondern auch in anderen Organen lokalisiert sein können. Der klinische Verlauf dieser Infektion braucht dem des primären Herdes nicht zu gleichen.

„Die Krankheit setzt überraschend und mit großer Heftigkeit ein. Die Phlegmone des Knochenmarkes, die Entwicklung des periostalen Abszesses, die akut entzündliche Infektion der umgebenden Weichteile, die sympathische Beteiligung der benachbarten Gelenke beherrschen das akute Stadium, — mit dem Eiterdurchbruch und dem Absinken der Temperatur gleitet sie in das Stadium der chronischen Entzündungen unter Fisteleiterung und Sequestrierung der abgestorbenen Knochenteile hinüber (Garrè)." Die Erkrankung beginnt spontan mit Schüttelfrost, hohem Fieber und Puls bis 140 ohne ersichtliche Ursache. Das Fieber hat Kontinua oder septischen Typus. Die subjektiven Beschwerden bestehen in Kopfschmerzen, Appetitlosigkeit und Abgeschlagenheit, zu denen sich der Schmerz eines Gelenkes oder einer Extremität gesellt. Objektiv haben wir oft meningeale Symptome durch verschleppte Emboli, Obstipation infolge toxischer Schädigung, embolische Nephritis mit Eiweißausscheidung im Urin. Nach Eppinger soll in einem Drittel der Fälle eine deutliche subikterische Verfärbung bestehen, die er auf behinderten Gallenabfluß durch Throm-

ben zurückführt. Die Angst vor dem Schmerz läßt jede Bewegung der betroffenen Extremität ausschalten. Es tritt eine blasse, livide Schwellung auf, die die Haut spannt, die Venenzeichnung hervortreten und allmählich eine tiefe Fluktuation erkennen läßt. Während dieser Erscheinungen tritt eine regionäre Lymphdrüsenschwellung auf.

Die lokalen Veränderungen, die ein osteomyelitischer Herd in und am Knochen machen kann, sind folgende:

1. Periostitis albuminosa, bei geringer Virulenz der Erreger und Steckenbleiben des infektiösen Embolus in der Corticalis.
2. Zentraler Knochenabszeß bei geringer Virulenz der Erreger.
3. Markphlegmone mit periostitischem Durchbruch.
4. Markphlegmone mit Lösung der Epiphyse.
5. Markphlegmone mit sekundärer Gelenkvereiterung.

Neben diesen schweren Symptomen haben wir nun Fälle, die abortiv verlaufen, oft den Charakter der Krankheit garnicht erkennen und die Osteomyelitis erst später im Röntgenbilde bestimmen lassen. Befallen werden vorwiegend die langen Röhrenknochen und hier wieder der metyphysäre Anteil der Diaphyse. Die Begründung hierfür liegt in den oben angeführten Tatsachen. Von den langen Röhrenknochen sind am häufigsten die distale Femurmetaphyse, die proximale der Tibia und dann gleichmäßig Humerus, Fibula, Radius und Ulna betroffen. Diese Reihenfolge stimmt mit der des Wachstumskoeffizienten für die betroffenen Knochen überein. Von den kurzen und platten Knochen zeigen Mandibula, Maxilla, Os ileum, Clavicula, Scapula, Mittelfuß und Fußwurzelknochen ein häufigeres Ergriffensein.

Als eine besondere Form der akutem Osteomyelitis wurde zuerst von Volkmann, dann von W. Müller ein primäres, alleiniges Ergriffensein der Gelenkgebiete von der allgemeinen diaphysären Form getrennt. Diese Erkrankung befällt im besonderen das Säuglings- und frühe Kindesalter. In fast 70 % aller Fälle wurde das Hüftgelenk betroffen. Als Folgezustand können sich zwei Formen ergeben:

1. Es kommt nach der Abheilung zu Ankylose oder Kontrakturstellung.
2. Infolge der Eiteransammlung im Gelenk kommt es zur Kapseldehnung und damit zur Luxation.

Viele der sog. angeborenen Hüftgelenksluxationen, die erst bei den ersten mechanischen Belastungen des Beckengürtels entdeckt wurden, mögen in einer abortiv verlaufenen Osteomyelitis des Hüftgelenks ihren Ursprung haben.

Das Stadium der akuten Knochenmarksvereiterung kann mit dem Durchbruch nach außen in ein chronisches übergehen. Hiervon zu unterscheiden ist die von Anfang an chronische Form. Klinisch finden wir eingezogene, verwachsene Narben mit Fistelöffnungen. An sich bildet sich jetzt unter langsamer Demarkation um den Sequester die Totenlade. Die Temperatur ist abgefallen, der Schmerz nur noch gering. Die entzündliche Schwellung ist einem Oedem gewichen. Die Fistelöffnung zeigt wuchernde Granulationen. Der Knochen wird elfenbeinern hart und verleiht dem Kranken wieder statische Fähigkeiten. Allmählich stoßen sich kleine Sequester ab, bis der Totalsequester operativ entfernt wurde. Hierher gehört ferner die sehr seltene, von Typhusbazillen hervorgerufene Osteomyelitis, die besonders die Rippen und das Schlüsselbein befällt und jahrelang ohne Erscheinungen verläuft. Ferner gehört der meist vom Staphylococcus albus hervorgerufene zentrale Knochenabszeß hierher. Die chronische Osteomyelitis des Säuglingsalters zeichnet sich besonders durch die multiplen Knochenherde, das Befallensein der Gelenke und die sclerosierende Form aus.

Als Komplikationen der hämatogenen Knochenmarksvereiterung können auftreten:

1. der sympathische Gelenkerguß, der durch Toxinwirkung in der Nachbarschaft hervorgerufen wird, und nach Abheilung der Erkrankung verschwindet.
2. Die Spontanfrakturen, die bei geringster mechanischer Beanspruchung, infolge großer Knochennekrosen und Schwäche der Totenlade entstehen.
3. Die schon erwähnte Gelenkeiterung mit Ankylose oder Distensionsluxation.
4. Die Epiphysenlösung mit Deformation der Gelenke.
5. Wachstumsstörung, die hemmend oder fördernd wirken kann.
6. Metastasen in anderen Organen durch verschleppte infektiöse Emboli.
7. Die Amyloidose infolge schwerer chronischer Eiterung.

Die Diagnose ist im typischen Falle leicht. Die Röntgenaufnahme gibt uns heute den letzten Aufschluß über den Umfang der Erkrankung. Ferner hilft uns die bestehende Hyperleucocytose weiter. Der Fettnachweis im Urin bei Knochenmarkseiterung kann diagnostisch verwertet werden. Die Differentialdiagnose muß vor allem Lues, Tuberkulose, Rachitis und Scorbut ausschließen.

Was die Therapie anbetrifft, so ist man von den ersten Zeiten an verschiedener Meinung gewesen, und die zahlreiche heutige Literatur zeigt, daß hierüber noch bis heute keine

Einigkeit zu erzielen war. 1776 schrieb Prof. Plenk, der ehem. Thyrnauer Universität, daß man beim Winddorn (der damaligen Bezeichnung für Osteomyelitis) einen Einschnitt bis auf den Knochen machen und in den Knochen bohren solle. 70 Jahre später berichtet der Wiener Prof. Klencke, daß es möglich sei, mit der Trepanation des Knochens der Nekrose vorzubeugen. Der Streit konservative oder operative Therapie hat lang gedauert. Heute sind die russischen Chirurgen für die radikale Frühoperation, die Franzosen mehr für eine konservative Vaccinetherapie. Wir nehmen eine Mittelstellung ein. Doch wird immer der Satz: Ubi pus, ibi evacua – befolgt werden müssen. Unsere Therapie hat sich heute nach zwei Richtungen hin zu erstrecken:

1. Sie muß eine örtliche operative sein.
2. Sie muß eine allgemeine medikamentöse, die Sepsis bekämpfende sein.

Unter unseren Chirurgen gibt es zwei Extreme. Die einen — Lexer, Schmieden, König, Guleke, Kirschner, — treten für eine möglichst frühzeitige, breite Aufmeißelung des Knochens ein. Die anderen — Bier, Payr, die früher auch meißelten, Sauerbruch, Anschütz — spalten ausschließlich nur den Abszeß und glauben, die Mortalität um 50 % zu reduzieren, weil sie angeblich die Komplikationen vermeiden. Zur Mittelgruppe, die von Fall zu Fall entscheidet, d. h. die leichteren spaltet, die schwereren meißelt gehören Borchardt, Voelcker, Muller, Hildebrandt und Graser. Als Radikaloperation in schwierigsten Fällen käme noch die Resektion in Betracht, die von Langenbeck und Kocher befürwortet wurde, aber infolge des schweren Eingriffes eine hohe Mortalität zeigt.

Für die chronische Osteomyelitis kommt eigentlich nur die operative Entfernung des Sequestern in Frage.

Für beide Formen müssen wir eine Nachbehandlung wählen, die in Ruhigstellung und zweckmäßiger Lagerung in Extension- oder Schienenverband zu bestehen hat. Für die Allgemeinbehandlung kommen in erster Linie antitoxische und Vaccine-Präparate in Frage. Wenn diese Therapie auch wissenschaftlich gerechtfertigt erscheint, so haben wir bis heute noch keine günstigen Erfolge zu vermerken gehabt. Auch die Reizkörpertherapie ist bei schwereren Fällen ohne Erfolg geblieben. Viel wichtiger ist die symptomatische Behandlung, die in den ersten Tagen in Verabreichung von schnellwirkenden Cardiacis und Opiaten zu bestehen hat. Ferner achte man darauf, daß die Flüssigkeitszufuhr nie gehemmt wird. Antipyretica gebe man nur im Notfalle.

Was die Prognose der Osteomyelitis betrifft, so herrscht in der Literatur die Ansicht, daß die chronische Form günstiger zu beurteilen ist als die akute. Die Zahlen, die heute in der Literatur über die Prognose Auskunft geben, beziehen sich auf die Osteomyelitis des gesamten Lebens aber keines bestimmten Lebensabschnittes. Es geben Naegeli 14 %, Klemm 20,9 %, Brandt 25 %, Hübler 26 %, Maksinski 34 % für die Mortalität an. Die Prognose für die Osteomyelitis des Säuglings- und Kleinkindesalters quoad vitam sprechen Klemm, Goßmann u. a. m. als infaust an. Es herrscht allgemein in der Literatur die Ansicht, daß die Prognose der Knochenmarksvereiterung ungünstiger ist, je früher die Erkrankung auftritt. Eine genaue zahlenmäßige Statistik über die Beurteilung der Osteomyelitis für die einzelnen Jahre fehlt. Im folgenden werde ich die Osteomyelitiden des Säuglings- und Kleinkindesalters der Univ. Kinderklinik und Chirurg. Universitätsklinik zu Halle aus den Jahren 1922 — 1933 zusammenstellen und an Hand dieser Fälle die Prognose der Osteomyelitis des Säuglings — bis zum ersten Lebensjahre — und Kleinkindesalters — bis zum 6. Lebensjahre — beleuchten.

Bei der Betrachtung der zur Verfügung stehenden Fälle möchte ich so verfahren, daß ich die Osteomyelitis des Säuglings und des Kleinkindes zunächst einmal getrennt betrachte. Um eine gewisse Ordnung in der Aufzählung walten zu lassen, werde ich die einzelnen Fälle nach der Lokalisation der Erkrankung zusammenstellen und sie in dieser Reihenfolge anführen.

Osteomyelitis des Femur.

1. Fall: Harry M. 11 Tage alt. Aufgenommen am 5. 9. 28. Frühgeburt im 8. Monat, Gewicht 1500 Gramm. Befund: Kind in schlechtem Zustande. Im Rachen Soor. Blutung am re. Limbus corneae. Lippe gerötet und infiltriert. 7. 9. linksseitige Kopfschwartenphlegmone, die bis zum Ohr reicht. Eiterentleerung nach Incision. Tamponade und trockener Verband. Die Atmung verschlechtert sich sehr oft. Verlauf: Nach Verbänden mit Ichthyolvaseline und später Dermatol reinigen sich die Kopfwunden. Die Stühle sind schlecht. Am 15. 9. schwillt das li. Bein, besonders in der Gegend des Kniegelenkes plötzlich an. Probepunktion ergibt rötliche Flüssigkeit mit wenig Eiter. Feuchte Verbände. Aus der Punktionsstelle läuft Eiter und Blut. Am 17. 9. wird der Kanal erweitert. Man fühlt Krepitation und passive Beweglichkeit des Oberschenkels. Feuchte Verbände. Leidliche Nahrungsaufnahme. Eiterabsonderung aus den Wunden. Am 21. 9. metastatischer Abszeß am Außenrande des li. Fußgelenkes. Am

28. 9. entleert sich am Fußgelenk nach Incision massenhaft Eiter. Am Kopf tritt ein starkes Oedem auf. Am 1. 10. Incision eines Furunkels über dem Brustbein. Die Wunden am Bein heilen ab. Am 4. 10. Metastase am re. Oberschenkel im proximalen Anteil. Die Wunden zeigen nur geringe Reaktionen. Am 10. 10. entleert sich am li. Knie wieder viel Eiter. Gelenk eröffnet. Am re. Oberschenkel Incision, man fühlt rauhen Knochen. Am 22. 10. sind die Wunden bis auf das li. Knie gut verheilt, hier entleert sich noch immer Eiter. 28. 10. plötzlicher Verfall. Nahrungsaufnahme sehr schlecht. Wunden völlig reaktionslos. Exitus am 31. 10.

Diagnose: Osteomyelitis femoris sin. acuta. Fraktur des Fem. Multiple Metastasen.

Die Sektion ergibt außer den osteomyelitischen Herden Bronchopneumonien in den paravertebralen Abschnitten der Lunge.

2. Fall: Inge Z. 3 Monate. 3700 gr. Gewicht. Aufgenommen 27. 7. 29. An.: Mutter Lues. Wird aus der Augenklinik geschickt; dort wegen Blennorrhoe behandelt. Hat in der li. Submandibulargegend eine Lymphadenitis. Im Eiter Streptococcen.

Verlauf: Vom Drüsenpaket aus bildet sich eine Phlegmone bis zum Manubrium sterni, die nach Bestrahlung und Umschlägen nach 2—3 Wochen abszediert und sich zurückbildet. Im Anschluß daran tritt eine Schwellung am li. Oberschenkel auf, aus der sich nach Incision Eiter entleert. Das li. Kniegelenk, sowie das li. distale Femurende sind stark aufgetrieben und von infiltriertem Gewebe umgeben. Patella tanzt. Fistel oberhalb des Kniegelenks. 30. 7. Fistel geschlossen. Kind fiebert. 2. 8. Prof. Volkmann: Incision an der Stelle der Schwellung, es entleert sich trubseröse Flussigkeit, kein Eiter. 4. 8. entfiebert, Streckverband. Die Wunde heilt gut ab, es besteht noch eine Schwellung des li. Kniegelenkes mit geringem Erguß. Am 3. 9. haben sich 2 Sequester gebildet. Kniegelenk in Beugekontraktur. Eine leichte Ernährungsstörung mit Gewichtssturz übersteht das Kind gut. 5. 10. sind die Wunden gut verheilt, oberhalb des Kniees ist noch eine Knochenverdickung fühlbar, das Kniegelenk ist frei beweglich. Am 11. 11. 29. wird das Kind geheilt entlassen.

Diagnose: Osteomyelitis fem. sin. acuta.

3. Fall: Heinz K. 7 Monate. Gewicht 2600 gr. Aufgen. 17. 2. 28. An.: Kind aus gesunder Familie. Normale Geburt. Frühgeburt mit 1500 gr. 1 Monat nach der Geburt Krämpfe. Vor 3 Monaten Eiterpusteln an Gesicht und Kopf. Vor 4 Wochen Anschwellung des re. Kniees. Punktion soll ein ganz Teil „Wasser" ergeben haben. Schwellung auch am

Unterschenkel, in der Leistengegend und am li. Bein. Behandlung mit Jodsalbe. Schwellung nahm ab. Seit dieser Zeit trinkt Kind schlecht. Seit 2 Tagen Husten und Schnupfen.

Befund: Abgemagertes, elendes Kind. Oedeme der Füße. Rechtes Knie stark geschwollen, bei Bewegung anscheinend Schmerzen. Keine Zeichen für Rachitis. An den inneren Organen kein krankhafter Befund.

Verlauf: Im Verlaufe der Behandlung schlechte Nahrungsaufnahme. Schwellung und Rötung am re. Unterschenkel nimmt zu. Drei Tage nach der Aufnahme stärker werdende Schwellung und Rötung in der li. Ellenbogengegend. Oedem des li. Handrückens. Kind verfällt, ist sehr unruhig. Es erfolgt am 3. Tage nach der Aufnahme der Exitus.

Diagnose: Sepsis mit multiplen Eiterherden.

Die Sektion (Schaetz) ergab Osteomyelitis der distalen Femurepiphyse re. mit Sequester und Durchbruch in Muskulatur und Gelenk. Eitrig entzündliche Oedeme beider Beine und des re. Armes. Rechtsseitiger Tonsillarabszeß. Otitis med. beiderseits. Atrophie. Alte Geburtsblutungen im Thalam. optic. beiderseits.

4. Fall: Ursel K. 8 Monate. Gewicht 5200 gr. Aufgen. 12. 4. 32. Anam.: Kind aus gesunder Familie. Die Erkrankung begann mit Krampf vor 4 Tagen. Vor 2 Tagen stellte sich Kind nicht mehr auf.

Befund: Dystrophischer Säugling, schreit viel. Hält bei Untersuchung das re. Bein angezogen. An re. Schulter und lateralem Pectoralisabschnitt stecknadelkopfgroße rötliche Papeln. Fontanelle: große: fünfmarkstückgroß, kleine: fingerkuppengroß. Innere Organe o. B. Das re. Bein ist in Hüft- und besonders im Kniegelenk stark gebeugt. Bei Streckung Schmerzen. Knieerguß. Haut über dem Kniegelenk glänzend, gespannt. Beugung in beiden Gelenken bleibt bestehen.

Verlauf: Kniegelenkspunktion 6 Tage nach Aufnahme ergibt keinen Eiter. Schwellung des re. Beines nimmt zu. Das Bein wird geschient. Nach Umschlägen mit essigs. Tonerde Besserung. 2 Wochen nach Aufnahme oberhalb der re. Kniescheibe Rötung und Schwellung mit Fluktuation. Auf Incision entleert sich Eiter, in dem Pneumococcen gefunden werden. Die Incisionswunde ist nach 10 Tagen verheilt. Das Kniegelenk schwillt und wird gebeugt gehalten. Kein Fieber. Bein wird geschient. In der Nachbehandlung wird die bestehende Beugekontraktur beseitigt. Kind bekommt in der Rekonvaleszenz eine Parotitis, die komplikationslos abheilt. Kind wird nach 2 Monaten beschwerdefrei und geheilt entlassen.
Diagnose: Osteomyelitis fem. dext. acuta. Floride Rachitis.

5. Fall: Heinz W. 8 Monate. Aufgen. 18. 6. 29. Anam.: Kind aus gesunder Familie. Vor 1 ½ Monaten wurde Kind, das bis dahin völlig gesund war, geimpft. Die Pocken eiterten stark. Fieber bis 40°. Seitdem nimmt Kind ab und hustet in den letzten Tagen. Der li. Fuß schwoll ohne jegliche Verletzung auf der Streckseite an. Da auf kühle Umschläge keine Besserung auftrat, wurde eine Incision vorgenommen. Verlauf: 2 Tage nach Einlieferung Temperaturanstieg. Erbrechen. Rechter Oberschenkel stark geschwollen und druckempfindlich. Nach 3 Tagen deutliche Fluktuation. Punktion ergibt Eiter. Röntgenaufnahme zeigt atrophischen fleckigen Knochen. Es wird eine Incision vorgenommen und ein Drain eingelegt. Im Eiter hämolytische Streptococcen. In der Folgezeit treten an den verschiedensten Körperstellen kleine Abszesse auf, die incidiert werden. Kind erholt sich gut, nimmt zu. Nach 2 Monaten wird das Kind am 28. 8. mit vernarbten Wunden in ambulante Behandlung entlassen.

Diagnose: Osteomyelitis fem. dext. acuta.

6. Fall: Ilse B. 8 Monate. Aufgen. 16. 10. 24. Anam.: Kind aus gesunder Familie. Das Kind hatte am li. Handgelenk einen Furunkel. Der behandelnde Arzt incidierte. Wunde verheilte. Kurze Zeit darauf Schmerzen im li. Bein. Schonung des Beines. Schmerzen bei Bewegung. Seit 14 Tagen ist der li. Oberschenkel geschwollen, es soll auch Fieber bestanden haben.

Befund: An inneren Organen keine krankhaften Veränderungen. Der li. Oberschenkel stark gerötet und geschwollen. Man fühlt einen großen fluktuierenden Abszeß. Hüftgelenk frei. Verlauf: Es wird an der Innenseite des li. Oberschenkels eine Incision gemacht und ein Drain eingelegt. Es entleert sich viel Eiter. Nach Entfernung des Drains tritt ein Erysipel in der Umgebung der Wunde auf. Am 20. 11. wird nochmals eine Incision an der Innenseite des Oberschenkels vorgenommen. Die Wunde heilt schnell ab, sodaß das Kind am 28. 11. geheilt entlassen wird.

Diagnose: Osteomyelitis fem. sin. acuta.

7. Fall: Elsa V. 9 Monate. Gewicht 7000 gr. Aufgen. 16. 8. 25. Anam.: 14. Kind aus gesunder Familie. Vor 4 Tagen ausgerutscht und hingefallen. Abends Fieber. Das re. Bein wurde geschont. Seit 2 – 3 Tagen kleinfleckiger Ausschlag am Körper. Seit gestern re. Oberschenkel geschwollen. Vorher Furunkel am Hinterkopf. Seitdem schlechte Nahrungsaufnahme.

Befund: Großes, kräftiges Kind. Keuchende Atmung. Hochfiebernd. 40,1 Dyspnoisch, cyanotisch, Sensorium getrübt. Kör-

per mit 1 mm großen, braunroten, z. T. erhabenen Efflor-eszenzen, die z. T. in der Mitte eine Eiterpustel tragen bedeckt. Starre enge Pupillen, Pfropf auf der re. Tonsille. Lunge: Röntgenologisch dreieckiger Schatten am re. Hilus. Rechter Oberschenkel bedeutend dicker als der linke, Unterschenkel ödematös geschwollen. Bewegungen im re. Knie und Hüftgelenk nur schwer und unter Schmerzen ausführbar.

Verlauf: 2 Stunden nach Einlieferung Kollaps und Exitus.
Sektionsdiagnose: Dr. Schaetz: Osteomyelitis acuta der re. Femurdiaphyse mit subperiostalen und muskulären Abszessherden (traumatische Genese) bei follicularer Angina. Thrombophlebitis der re. Schenkelvene mit embolischen Lungenabszessen und konsekutiver Pleuritis. Embolische Abszesse des Myocards mit schwerer serofibrinöser Perikarditis. Nierenabszeß.

8. Fall: Vera R. 9 Monate. Aufgen. 7. 5. 25.
Anam.: Kind aus gesunder Familie, bisher nie krank. Seit 14 Tagen schreit das Kind bei Berührung des re. Beines. Seit 3 Tagen ist die re. Gesäßhälfte angeschwollen.
Befund: Kind in mäßigem E. Z., macht schwerkranken Eindruck. Innere Organe o. B., rechte Gesäßhälfte stark geschwollen und gerötet. Auf der Höhe der Schwellung deutliche Fluktuation. Temperatur 38,6.

Verlauf: Incision an der Vorwölbung. Es entleert sich dickflüssiger Eiter. Man gelangt mit einen Drain bis zu rauhem Knochen. In der Folgezeit entwickeln sich zahlreiche Furunkel am Hinterkopf, die eröffnet werden und abheilen. Die Incisionswunde heilt ab, sodaß das Kind am 21. 8. geheilt entlassen wird.
Diagnose: Osteomyelitis fem. dext. acuta.

9. Fall: Willi B. 1 Jahr. Aufgen. 5. 6. 22.
Anam.: Seit 8 Tagen schwoll das re. Bein an. Vor dieser Zeit hatte das Kind am Bauch einen eitrigen Hautausschlag.
Befund: Kräftiges Kind. Rechtes Kniegelenk und untere Hälfte des Oberschenkels diffus geschwollen. Am Knie Haut glänzend und gespannt, an 2 Stellen gerötet. Keine deutliche Fluktuation. Bewegung des re. Kniegelenkes deutlich gestört.

Verlauf: Bei Punktion entleert sich nichts aus dem Kniegelenk. Bei Führung der Nadel in die Gegend des Recessus ergibt Eiter. Incision an der Punktionsstelle o. B.; die Röntgenaufnahme zeigt eine deutliche Deformierung der Femurepiphyse. Nach der Incision Alkoholumschläge, Schienenverband. Kind wird am 9. 6. in ambulante Behandlung entlassen. Wunde sieht gut aus. Geringe Beugekontraktur im Kniegelenk. Pat. stellt sich nach 4 Wochen geheilt vor.
Diagnose: Osteomyelitis fem. dext. acuta.

Bei den angeführten 9 Fällen von akuter Osteomyelitis des Oberschenkels findet sich sieben mal ein Infekt in der Anamnese (Fälle 1, 2, 3, 5, 6, 7, 9). Es ist wohl als sicher anzunehmen, daß in diesen Primärherden die Ursache für die später auftretende Knochenmarkerkrankung liegt. Bemerkenswert ist Fall 5: Hier fand 1½ Monate vor Ausbruch der Erkrankung die Impfung statt. In der Folgezeit hatte das Kind sehr hohe Temperaturen. Es besteht also mit hoher Wahrscheinlichkeit ein Zusammenhang zwischen Impfung und Erkrankung; Soltmann, Linckmann und Braquehaye beschrieben gleiche Fälle. Nur bei Fall 7 findet sich in der Anamnese ein Trauma. Die Infektion hatte 7 × den distalen, 2 × den proximalen Teil des Femur betroffen. Die Behandlung bestand — bis auf Fall 3, der schon in desolatem Zustande in die Klinik eingeliefert wurde — in einfacher Incision des Abszesses mit Drainage.
Ein Drittel der Fälle (Fälle 1, 3, 7) endeten letal; die übrigen wurden geheilt. Damit wird die Zahl erreicht, die Klemm für die Sterblichkeit der Femurostemyelitis des gesamten Lebensalters angibt. Doch ist hierzu zu bemerken: Bei Fall 1 und 3 traf der Infekt eine an der Grenze der Lebensfähigkeit stehende Frühgeburt, respekt. atrophischen frühgeborenen Säugling. Im Falle 1 hatte das Kind schon ein ziemliches Geburtstrauma erlitten; daher war in den beiden Fällen die Prognose von vornherein infaust. Der Fall 7 war wohl durch die Thrombophlebitis der Schenkelvene, die dann auch durch embolische Verschleppung des infektiösen Materiales die Komplikationen an Herz und Lungen herbeiführte, besonders ungünstig.

Osteomyelitis des Humerus.

10. Fall: Luise M. 2 Monate. Aufgen. 10. 8. 25. Anam.: Vater gesund. Mutter Lues. Am li. Arm bestehen einige kleine eitrige Bläschen. Das re. Ärmchen war sofort nach der Geburt geschwollen und im Ellenbogen rechtwinkelig gebeugt. Kind konnte das Ärmchen nicht strecken. Vor 4 Wochen entstand eine Rötung am Ellenbogen. Auf Incision entleerte sich wenig trübe Flüssigkeit. Nach drei Tagen war in der Wunde ein kleiner Knochensplitter sichtbar, der entfernt wurde. Wa. R. negativ.

Befund: Unterernährtes Kind. Am Körper kleinfleckiges Exanthem. Am re. Oberarm besteht kleine Fistel. Die Umgebung ist stark gerötet. Radialislähmung. Die Röntgenaufnahme zeigt eine Zerstörung des re. unteren Humerusendes und mehrere kleine Sequester.

Verlauf: Anlegen eines gefensterten Gipsverbandes mit Dorsalstellung der Hand. Der Verband wird alle 3 Tage gewechselt.

Das Kind wird am 10. 9. mit gut verheilter Wunde entlassen. Diagnose: Osteomyelitis hum. nach Geburtsfraktur. Radialislähmung.

11. Fall: Maritta R. 4 Monate. Aufgen. 26. 4. 31. Anam.: Kind aus gesunder Familie. Vor 4 Tagen hatte das Kind einen Furunkel am Kinn und einige Eiterbläschen am Hals. Nach 2 Tagen bemerkte die Mutter eine Rötung und Schwellung der li. Schulter, besonders hinten. Die Schwellung nahm zu und dehnte sich auf Oberarm und li. Brust aus. Der Unterarm soll seit gestern betroffen sein. Bisher mit Umschlägen behandelt. Temperatur 40°.

Befund: Kind in gutem E. Z. Am Halse und Kinn kleine Furunkel. Schwellung und Rötung der Haut oberhalb des Schultergelenkes, die ebenso wie die Haut des Ober- und halben Unterarmes bretthart gespannt ist. An inneren Organen kein pathologischer Befund.

Verlauf: Incision in Achselhöhle und Ellenbeuge. Es entleert sich nach Einlage eines Drains viel Eiter. Die Röntgenaufnahme zeigt Aufhellungen des Oberarmknochens im proximalen Anteile. Am 27. 4. sondern die Wunden stärker ab. Eine abnorme Beweglichkeit ist im Schulter- und Ellenbogengelenk feststellbar. Darauf Röntgenaufnahme, die eine Sequesterbildung am proximalen Ende des Humerus zeigt, Fortschreiten des Prozesses auf das distale Humerusende und Übergreifen auf die Ulna. Es werden zwei Bluttransfusionen ausgeführt. Darauf Besserung für kurze Zeit. Am 9. 5. Verschlechterung. Die Wunden sehen gut aus, die Sekretion hat stark nachgelassen. Am 10. 5. unter den Zeichen der Herzschwäche Exitus.

Diagnose: Osteomyelitis hum. sin. et ulnae sin.

12. Fall: Harry G. 4½ Monate. Aufgen. 29. 6. 28. Anam.: 2. Kind aus gesunder Familie. Vor 2 Monaten Abszesse und Furunkel. Vor 2 Tagen mit Fieber und Schwitzen erkrankt. Hat etwas Husten. Wird wegen Pneumonieverdacht eingewiesen. Befund: Am Kopfe einige Furunkel und Narben. Kräftiges Kind. An inneren Organen, spez. an den Lungen kein krankhafter Befund.

Verlauf: Nach drei Tagen ein kleiner Abszeß am Kopfe. Hohe Temperatur. Nach etwa 10 Tagen beiderseits Paracentese wegen Otit. med. Die Furunkel am Kopfe nehmen zu, sie werden z. T. incidiert. Nach der Paracentese ist die Temperatur nicht abgefallen. An den Lungen kein krankhafter Befund. Am 12. 7. Schwellung des li. Schultergelenkes, Haut ist gerötet, starke Druckempfindlichkeit. Die Schulter wird zunächst ruhig gestellt. Die Ot. med. ist abgeheilt. Temperatur sinkt ab. Am 24. 7.

mehrere Furunkel am Hinterkopf. Die Temperatur steigt. Die Schwellung der li. Schulter nimmt zu. Das Kind wird daher der chirurg. Klinik wegen Osteomyelitis überwiesen. Kind wurde dann konservativ mit feuchten Umschlägen behandelt. Die Schwellung nahm ab. Arm wird passiv bewegt. Am 16. 8. wird Kind geheilt entlassen.

Diagnose: Furunkulose und Osteomyelitis hum. sin.

13. Fall: Gerhardt Sch. 7 Monate. Aufgen. 18. 6. 22. Anam.: Kind aus gesunder Familie. Vor 6 Wochen äußerte das Kind bei Bewegungen des li. Armes Schmerzen. Schwellung und Rötung des li. Oberarmes.

Befund: Kind in genügendem E. Z.; an inneren Organen kein krankhafter Befund. Linker Oberarm im oberen Teil geschwollen. Rötung bes. im oberen Drittel bis zur Vorderseite der Schulter. Keine Fluktuation. Bewegung im Schultergelenk schmerzhaft, Abduktion und Rotation behindert.

Verlauf: Nach 5 Tagen wird der Abszeß im Chloräthylrausch gespalten. Der Knochen ist vom Eiter umspült, das Periost abgehoben. Nach der Incision Temperaturen bis 40,5°. Die Wunde sondert stark ab. Nach 8 Tagen erholt sich das Kind. Die Wunde granuliert, die Absonderung nur noch gering. Am 9. 7. plötzlicher Temperaturanstieg auf 40,1°. Das Kind hat starke Durchfälle, keine Metastasen. Nach einer Woche starke Rötung am Unterarm mit einzelnen fluktuierenden Stellen. Incision. Es entleert sich nur wenig Eiter. Kein Temperaturabfall. In den folgenden Tagen verschlechtert sich der Allgemeinzustand sehr. Kind benommen, keinen Appetit. Septische Temperaturen. Am 22. 7. unter Herzschwäche Exitus.

Diagnose: Osteomyelitis hum. sin.

14. Fall: Anni H. 8 Monate. Aufgen. 19. 3. 29. Anam.: 2. Kind aus gesunder Familie. Vor 8 Wochen Bronialkatarrh, nach 8 Tagen wieder gesund. Vor 8 Tagen mit Pneumonie erkrankt. Seit 4 Tagen Anschwellung des li. Schultergelenkes.

Befund: Blasses Kind in reduziertem E. Z. Beschleunigte Atmung, geringes Nasenflügelatmen. Linkes Schultergelenk geschwollen, Haut glänzend, blaurot. Keine Fluktuation. Der Arm wird geschont. Lunge rechts hinten oben bis zur Spitze der Scapula lautes Bronchialatmen, li. Lunge o. B. Röntgenaufnahme: das proximale Drittel des Humerus nahe der Epiphyse zeigt eine Auflockerung der Corticalis. Verlegung in die Chi. rurg. Klinik. Am 20. 3. Punktion des Abszesses. Man erhält Eiter, in dem kulturell und im Tierversuch Pneumococcen nachgewiesen werden. Langsamer Temperaturanstieg. Die Abszeß-

höhle hat sich wieder gefüllt. Punktion und Spülung der Höhle mit Pregl'scher Jodlösung. Ruhigstellung. Am 30. 3. erneute Punktion und anschließende Incision mit Drainage. Das Gelenk ist noch frei. Es hat sich noch eine kleine metastatische Eiterung am li. Kniegelenk gebildet. Incision. Die Wunden heilen schnell ab, sodaß das Kind am 22. 4. geheilt entlassen werden kann.

Diagnose: Osteomyelitis hum. sin.

Die fünf acuten Oberarmosteomyelitisfälle haben vier mal einen Infekt in der Anamnese. Im Falle 10 war durch die Geburtsfraktur des Oberarmes eine Locus minoris resistentiae geschaffen. Der Fall 14 ist dadurch besonders interessant, als hier im Anschluß an eine Pneumonie die Osteomyelitis auftrat. Im Eiter wurden kulturell und durch Tierversuch Pneumococcen nachgewiesen. Es ist also im Anschluß an die Pneumonie zur Pneumococcensepsis gekommen. 3 × betraf die Erkrankung den proximalem Teil des Oberarmes. 1 × den Oberarmkopf und distalen Oberarmabschnitt. 2 × zeigte sich eine Sequesterbildung (Fall 10 und 11). Metastatische Eiterungen traten in drei Fällen auf (Fall 11, 13 und 14). Die Therapie bestand in einfacher Incision mit Drainage. Drei Fälle konnten geheilt werden, während zwei Fälle (Fall 11 und 13) der Infektion erlagen. In beiden Fällen waren kräftige Kinder betroffen.

Osteomyelitis des Radius.

15. Fall: Irma F. 3 Wochen. Aufgen. 1. 3. 22.
Anam.: Seit 14 Tagen beide Arme geschwollen. Bisher feuchte Umschläge. Vor drei Tagen incidiert.

Befund: Am li. Unterarm distales Drittel gerötet und geschwollen. Kleine Incisionswunde aus der dicker Eiter quillt. Die Sonde stößt auf rauhen Knochen. Die Hand wird bewegt. Distales Ende des re. Unterarmes weist denselben Befund auf. Kleine Incisionswunde mit eitriger Sekretion. Oberhalb des re. Kniees stark fluktuierende Schwellung. Auf Incision entleert sich dicker Eiter. Die Wunden werden versorgt und das Kind gebessert am 8. 3. entlassen. Nachuntersuchung nach 2 Monaten: Wunden geheilt; Funktion erhalten.

Diagnose: Osteomyelitis rad. sin. et dext. Mit Metastasen am re. Oberschenkel.

16. Fall: Ruth F. 5 Monate. Aufgen. 9. 7. 30.
Anam.: 1. Kind aus gesunder Familie. Vor 2 Monaten hatte das Kind einen Ausschlag. Vor 8 Tagen schwoll der li. Unterarm an und war schmerzhaft. Vor 4 Tagen incidierte der behandelnde Arzt, es entleerte sich viel Eiter.

Befund: Gut ernährtes Kind. Impetiginisiertes Ekzem am Kopf und Gesicht. Drüsen geschwollen. An inneren Organen kein krankhafter Befund. Linker Unterarm geschwollen. Incisionswunde aus der sich Eiter entleert.

Verlauf: Mit der Sonde gelangt man auf rauhem Knochen. Das Ekzem klingt langsam unter Diät, Salicylvaseline und Desitin ab. Die Röntgenaufnahme zeigt am li. Radius Sequesterbildung. Am 13. 8. wird das Kind auf Wunsch der Mutter entlassen. Die Wunde am Unterarm ist gut verheilt, das Ekzem wesentlich gebessert.

Diagnose: Osteomyelitis rad. sin. Ekzem des Gesichtes und Kopfes.

Bei Fall 15 sind merkwürdigerweise beide Radien gleichzeitig erkrankt. Fall 16 hat durch die frühzeitige Sequesterbildung einen primär chronischen Charakter. Ein derartiger Krankheitsverlauf ist im Säuglingsalter selten. Beide Fälle heilten nach Incision ab. Fall 15 verlief mit Metastasenbildung.

Osteomyelitis des Kiefers.

17. Fall: Lore Sch. 1 Jahr. Aufgen. 20. 8. 29.
Anam.: Geburtsgewicht 3000 gr., jetziges Gewicht 6570 gr. Vor einigen Tagen war der Rachen gerötet. Seit gestern abend benommen, Puls schlecht.

Befund: Mittelkräftiges Kind, benommen. Schlaffer Hautturgor. Über den unteren Partien beider Lungen Knisterrasseln, keine Dämpfung. Sonst kein krankhafter Befund. (Kollapszustand mit bronchopneumonischen Herden beider Unterlappen).

Verlauf: Besserung auf Cardiaca. Die Stühle werden schlechter. Verdacht einer Darminfektion wird durch bakteriologische Untersuchung nicht bestätigt. Temperatur bis 39,5°. Am 5. 9. multiple Drüsenschwellungen am Hinterkopf. Die fluktuierenden Drüsen werden incidiert. Über der li. Parotis ebenfalls Drüsenschwellung. Gewichtsverlust, schlechter Turgor; daher Normosalinfusionen. Am 10. 9. wird die Schwellung über der Parotis ohne Erfolg incidiert. Der Allgemeinzustand bessert sich trotz Gewichtszunahme nicht. Am 18. 9. fluktuierende Schwellung vor dem li. Ohr. Incision. Es entleert sich viel Eiter. Mit der Sonde fühlt man rauhem Knochen. Tamponade. Im Blutbilde geringe sekundäre Anämie, Hyperleucozytose mit Linksverschiebung. Nach Drainage der Wunde fällt Temperatur ab. Diagnose der Chirurg. Klinik: Osteomyelitis os. maxill. Es wird von einer Operation abgesehen. Das Kind wird bestrahlt (Sollux) und erhält mehrere Blutübertragungen von der Mutter. Die Schwellung nimmt nach der Schläfengegend zu; die Wunde wird am 1. 10. erweitert, darauf Besserung des Zustandes.

Am 27. 10.: Kind hat eine Nasendiphtherie, außerdem einen Spritzenabszeß, der incidiert wird. 29. 10. Leistendrüsenschwellung, die mit Ichtholan und feuchten Umschlägen behandelt wird. Die Schwellung geht zurück. Die Gesichtswunde secerniert etwas. 4. 11. keine Sekretion an der Wangenwunde. Die Oberschenkelwunde gut verheilt. In der Folgezeit erholt sich das Kind und nimmt zu. Das re. Bein wird geschont. Abduktion unmöglich. Die Röntgenaufnahme läßt eine metastatische blande Entzündung der Hüfte und des Oberschenkels erkennen. Distensionsluxation des Oberschenkels. Die Schwellung in der re. Inguinalgegend ist zurückgegangen. 7. 12. guter Allgemeinzustand. Die Narben an Oberschenkel und Wange noch leicht eingezogen. Beide Beine können nicht völlig gestreckt werden. Vor dem li. Sternocleitomastoideus einige Drüsen. Die Hüftluxation soll später beseitigt werden. Das Kind wird am 8. 12. 29. gebessert entlassen.
Diagnose: Osteomyelitis os. maxill. mit blander Osteomyelitis os. coxae et fem. dext.

18. Fall: Erich T. 1 Jahr. Aufgen. 28. 6. 29.
Anam.: Kind aus gesunder Familie. Im Alter von 6 Wochen Schwellung der re. Wange mit Druckschmerzen. Damals Incision. Seit drei Tagen wieder Schwellung und Schmerzhaftigkeit der re. Wange.
Befund: Rechte Wange geschwollen. Alte, etwa 1,5 cm lange Narbe am unteren Rande des re. Unterkiefers. Submandibulardrüsen re. vergrößert und druckschmerzhaft. Röntgenaufnahme zeigt eine Aufhellung des re. Unterkiefers in der Gegend des ersten Praemolaren.
Verlauf: Zeitweilig Temperaturanstieg, zeitweise über 38°. Nach Behandlung mit feuchten Verbänden geht die Schwellung zurück. Die Temperatur sinkt ab. Kind wird am 8. 7. beschwerdefrei entlassen.
Diagnose: Osteomyelitis oss. mandibulae.

Beide Fälle von Kieferosteomyelitis konnten durch Incisionen und konservative Therapie weitgehend gebessert werden. Im Falle 17 trat am re. Hüftbein eine metastatische blande Osteomyelitis mit Coxitis auf. Durch Dehnung der Kapsel kam es zur Luxation. In der Anamnese findet sich keine primäre Krankheitsursache, spez. keine Zahn- oder Zahnkeimerkrankung.

Osteomyelitis der Rippen.

19. Fall: Joachim K. 10 Tage. Aufgen. 7. 2. 30.
Anam.: Kind aus gesunder Familie. Vor einer Woche verbrannte sich das Kind an einem heißen Stein beide Fersen. Bisher Salbenverbände.

Befund: Kräftiges Kind in gutem E. Z. Verbrennungen 3. Grades beider Fersen. In der Umgebung eitrige Bläschen; sonst kein krankhafter Befund.
Verlauf: Die Verbrennungen heilen auf Salbenverbände gut ab. Am 22. 2. ein walnußgroßer Tumor am li. Angulus scapulae, welcher stark fluktuiert. Die Punktion ergibt Eiter. Röntgenologisch zeigt sich eine Aufhellung der 7. Rippe mit Wucherungen des Periostes. Es wird eine Incision vorgenommen. Auf Bestrahlungen mit Höhensonne und Sollux bessert sich der Allgemeinzustand; die Wunde granuliert und ist reizlos. Am 11. 4. wird das Kind geheilt entlassen.
Diagnose: Osteomyelitis costae VII sin.

20. Fall: Gisela W. 11 Monate. Aufgen. 11. 4. 32. Anam.: Vor 4 Wochen doppelseitige Pneumonie. Seit 8 Tagen Furunkel am Oberschenkel, der incidiert wurde. Seit 2 Tagen Schwellung am li. Brustmuskel. Temperatur 40°.
Befund: Mäßig ernährtes Kind mit allen Zeichen des Mongolismus. Auf der Rückseite des re. Oberschenkels fünfmarkstückgroße phlegmonöse Eiterung. Die Gegend über dem li. Pectoralis sehr hart geschwollen. Über den Lungen Giemen.
Verlauf: Die Geschwulst an der li. Brustseite fluktuiert. Die Punktion ergibt Eiter. In der Kultur wird Staph. aureus nachgewiesen. Auf Incision entleert sich viel Eiter. Die Röntgenaufnahme zeigt eine Aufhellung der 5. – 6. Rippe. Die Incisionswunde heilt schnell ab. Ende Mai hat sich an der li. Unterbauchseite eine Phlegmone gebildet, die incidiert wird. Kind wird, nachdem die Wunden gut verheilt sind, am 9. 7. geheilt entlassen. Die Zeichen des Mongolismus bestehen.
Diagnose: Osteomyelitis cost. V — VI acut.

In beiden Fällen bestanden Hauteiterungen als Primärinfektion. Auf Incision der gebildeten Abszesse heilten die Markeiterungen der Rippen ab; im Falle 20 trat eine metastatische Eiterung auf.

Osteomyelitis der Tibia.

21. Fall: Gertrud St. 1 Jahr. Aufgen. 21. 6. 25. Anam.: Kind aus gesunder Familie. Vor 5 Wochen erkrankte Kind an Masern. Am 3. Krankheitstage trat eine Lungenentzündung hinzu, nach 14 Tagen war das Kind wieder völlig gesund. Seit 8 Tagen ist die li. Wange und der li. Unterschenkel geschwollen. Die Mutter behandelte bisher mit feuchten Umschlägen, ohne eine Besserung zu erzielen.
Befund: Kind in mäßigem E. Z. Linke Wange dicker als rechte. Internistisch kein krankhafter Befund. Im oberen Drittel der li. Tibia schwache Rötung und Schwellung, die druckempfindlich ist.

Verlauf: Nach feuchtwarmen Umschlägen verschwindet die Rötung, es besteht keine Druckempfindlichkeit mehr. Das Kind wird am 30. 6. geheilt entlassen.
Diagnose: Osteomyelitis tib. sin. acut.

Auch hier ist im Anschluß an eine Pneumonie eine Osteomyelitis und zwar der Tibia aufgetreten. Wenn auch der Eiter nicht bakteriologisch untersucht wurde, so möchte ich doch die Pneumonie als auslösendes Moment anschuldigen. Die Heilung trat nach konservativer Therapie ein. Es handelt sich bei Sicherheit der Diagnose um einen abortiv verl. Fall.

Zur kritischen Beobachtung der Osteomyelitis des Säuglingsalters liegen 21 Fälle vor. Nach der Häufigkeit des primär betroffenen Knochens betrachtet, zeigt das Material:

9 mal eine Erkrankung des Femur,
5 mal eine Erkrankung des Humerus,
2 mal eine Erkrankung des Radius,
2 mal eine Erkrankung des Kiefers,
2 mal eine Erkrankung der Rippen,
1 mal eine Erkrankung der Tibia.

Bei 16 Fällen findet sich in der Anamnese eine primäre Infektion. Diese Beobachtung führt zu der Auffassung, daß die Osteomyelitis als eine sekundäre Erkrankung zu betrachten ist, der eine primäre exogene Infektion mit hämatogener Aussaat vorausgeht. 50 % zeigten im Verlaufe Komplikationen, wie metastatische Abszesse, Furunkulosen, Erysipel. In fünf Fällen waren mehrere Knochen beteiligt. Ein Fall ausgenommen, der moribund eingeliefert wurde, wurden sämtliche Fälle nur incidiert und nötigenfalls drainiert. Bei dieser Behandlung zeigte sich nur 3 × eine Sequesterbildung. Während in der Literatur angegeben ist, daß das männliche und weibliche Geschlecht im Säuglingsalter gleich betroffen sei, findet sich bei den angeführten Fällen eine 2 × so starke Beteiligung des weiblichen Geschlechtes gegenüber dem männlichen. Fünf Fälle endeten letal. Es handelte sich in zwei Fällen um ein an der Grenze der Lebensfähigkeit stehenden frühgeborenen Säugling, resp. um einen geburtsgeschädigten frühgeborenen Säugling mit Atrophie. Für diese beiden war die Prognose von vornherein ungünstig, auch bei jeder anderen Erkrankung. Prozentual betrachtet haben wir also eine Mortalität der Säuglingsosteomyelitis von 23,75 %, die beiden Fälle von Frühgeburt mit eingeschlossen. Diese Zahl ist keineswegs höher als die Zahlen, die für die Mortalität der Osteomyelitis des gesamten Lebens angegeben sind. Nehmen wir bei der Beurteilung der Prognose die beiden geschädigten Individuen heraus, so sehen wir, daß zweifellos die

Prognose der Säuglingsosteomyelitis garnicht, wie in der Literatur angegeben, infaust ist; zumal doch schon nur bei geringem operativen Vorgehen die Heilung eintritt.

Bei der Aufzählung der Osteomyelitisfälle des Kleinkindesalters lasse ich dieselben Gesichtspunkte walten wie bei den Säuglingsosteomyelitiden.

Osteomyelitis des Femur.

22. Fall: Elfriede K. 1 Jahr 2½ Monate. Aufgen. 17. 2. 31.

Anam.: Kind aus gesunder Familie, bisher nie ernstlich krank. Vor 2 Monaten fiel das Kind aus dem Bett, ohne sich ernstlich verletzt zu haben. Seit 8 Tagen ist das Kind krank. Das re. Knie ist dick und fühlt sich heiß an.

Befund: Gut entwickeltes Kind. An inneren Organen und zentralem Nervensystem kein krankhafter Befund. Das re. Bein wird leicht nach außen rotiert, in Hüfte und Kniegelenk leicht gebeugt gehalten. Der re. Oberschenkel ist über dem Knie geschwollen. Bei Betastung Schmerzäußerung. Bewegungen im Kniegelenk stark gehemmt. An der Außenseite des Oberschenkels in der Tiefe Fluktuation. Die Röntgenaufnahme zeigt starke periostale Auflagerungen am unteren re. Oberschenkel.

Verlauf: Die am 27. 2. ausgeführte Punktion ergibt keinen Eiter. Es werden feuchte Verbände angelegt. Am 12. 3. Incision an der Oberschenkelaußenseite bis auf den Knochen. Es entleert sich kein Eiter. Die Wunde heilt glatt zu. In der Folgezeit erkrankt das Kind an einer rechtsseitigen Otitis. Das Bein wird ruhiggestellt und mit feuchten Umschlägen behandelt. Am 27. 4. wird das Kind deutlich gebessert in ärztliche Behandlung entlassen.

Diagnose: Osteomyelitis fem. dext.

23. Fall: Ruth A. 1 Jahr, 3 Mon. Aufgen. 29. 5. 31.

Anam.: 5. Kind aus gesunder Familie. Bisher immer gesund. Am 13. 5. geimpft, Impfstellen eiterten stark, seitdem dauernd Fieber. Das Kind lag zu Bett und wollte nicht mehr stehen.

Befund: Kind in mäßigem E. Z. Halonierte Augen, macht schwerkranken Eindruck. Temperatur 39,2°. An inneren Organen kein krankhafter Befund. Bei passiver Bewegung wird li. Bein stark geschont. Oberhalb des li. Kniegelenkes Schwellung und gewisse Spannung. Die Röntgenaufnahme zeigt Aufhellung des Markes des unteren Endes des Femur und verwaschene Konturen der Corticalis.

Verlauf: Die Lumbalpunktion ergibt erhöhten Liquordruck. Im Blute eine Hyperleucocytose mit deutlicher Linksverschiebung. 2 Tage nach Aufnahme Abszeß am li. Ellenbogen und

unterhalb des li. Schlüsselbeines. Injektion von Strepto- und Staphylococcenserum. Prof. Voelcker: Osteomyelitis mit Metastasen. Am folgenden Tage neue Metastasen am re. Hand- und Kniegelenk. Die metastatischen Abszesse werden incidiert, reichliche Eiterabsonderung. Im Eiter reichlich Staphylococcen und vereinzelt Streptococcen. Am folgenden Tage unterhalb des re. Knies an der medialen Tibiakante großer Abszeß; Auch dieser wird incidiert. Am 3. 6. hört die Eitersekretion plötzlich auf. Die Wunden sehen reaktionslos aus. Am 4. 6. plötzlicher Kollaps. Auf Cardiazol erholt sich das Kind gut. Nasenflügelatmen. Über beiden Lungenoberlappen feinblasige R. G.'s. Der Allgemeinzustand verschlechtert sich. Es erfolgt 22 Uhr 30 der Exitus.

Diagnose: Osteomyelitis fem. sin. acuta. mit Metastasen. Staphylococcensepsis.

24. Fall: Johann D. 1 Jahr 4 Monate. Aufgen. 7. 11. 25. Anam.: Kind aus gesunder Familie, war bisher nie krank. Seit 4 Wochen klagt das Kind über Schmerzen im li. Oberschenkel, zieht das Bein an, kann nicht mehr darauf stehen.

Befund: An inneren Organen kein krankhafter Befund. Die li. Hüfte ist gebeugt, Bewegungen schmerzhaft, keine Schwellungen. Die Röntgenaufnahme zeigt eine Zerstörung des Femur in der Gegend des Trochanter major, Abhebung des Periostes. Mit Streck- und Gipsverband keine Besserung. Kind wird am 8. 12. in ambulante Behandlung entlassen.

Diagnose: Osteomyelitis fem. sin. acuta.

Am 1. 2. 26. wird das Kind erneut aufgenommen. Die Beweglichkeit ist deutlich gebessert; doch besteht noch Druckempfindlichkeit. Am 17. 2. deutliche Fluktuation an der Außenseite des li. Oberschenkels. Punktion ergibt Eiter. Am 2. 3. wird die Punktion wiederholt. Am 6. 3. wird das Kind deutlich gebessert entlassen.

25. Fall: Herbert D. 1½ Jahre. Aufgen. 12. 8. 23. Anam.: Bisher gesundes Kind aus gesunder Familie. Seit 6 Wochen bemerkte die Mutter eine Schwellung des re. Oberschenkels.

Befund: Gut entwickeltes Kind in gutem E. Z. An inneren Organen kein krankhafter Befund. An der Außenseite des re. Oberschenkels zwischen unterem und mittlerem Drittel starke Schwellung. Die Haut ist nicht gerötet; deutliche Fluktuation. Druckschmerzhaftigkeit. Das Bein wird geschont.

Verlauf: Durch Probepunktion findet man Eiter. Incision. Es entleert sich viel Eiter. Drainage. Die Wunde heilt bei täglichem Verbandwechsel gut ab. Eine während der Behandlung

eingetretene Beugekontraktur des Kniegelenkes wird durch Streckverband beseitigt. Das Kind wird am 8. 10. als geheilt entlassen.

Diagnose: Osteomyelitis fem. dext. acuta.

26. Fall: Myra K. 1½ Jahre. Aufgen. 4. 2. 25.
Anam.: Vater an Lungentbc. gestorben. Vor etwa ½ Jahr trat an der Innenseite des re. Oberschenkels eine Geschwulst auf, die vor 4 Monaten incidiert wurde. Eine Röntgenaufnahme soll eine Erkrankung des Hüftgelenkes gezeigt haben. Daher Überweisung.
Befund: Kind in reduziertem E. Z. An inneren Organen kein krankhafter Befund. An der Innenseite des re. Oberschenkels eine kleinhandtellergroße Narbe, in deren Mitte aus einer kleinen Fistel etwas Eiter sickert. Die Beweglichkeit im Hüftgelenk ist frei. Die Röntgenaufnahme zeigt Höhlenbildung im oberen Drittel des Oberschenkelhalses.
Verlauf: Die Fistel wird ausgelöffelt. Verbände. Normale Temperaturkurve. Das Kind wird am 10. 2. in ambulante Behandlung entlassen.

Diagnose: Osteomyelitis fem. dext. chron.

27. Fall: Gertrud H. 3 Jahre. Aufgen. 8. 10. 24.
Anam.: Kind aus gesunder Familie, erkrankte vor 10 Tagen plötzlich mit Furunkeln und quaddelartigem Ausschlag am ganzen Körper. Seit 8 Tagen Verschlechterung des Befindens, Fieber und Schmerzen in beiden Beinen und in der li. Hand. Der behandelnde Arzt nahm vier Incisionen im Gesicht und an der re. Hand vor.

Befund: Schlechter Allgemeinzustand. Puls stark beschleunigt, kaum fühlbar. Leichte Zyanose. Über beiden Lungen R. G.'s, keine Dämpfung, Cor o. B. An der li. Brustseite unter dem Pectoralis handtellergroße fluktuierende Geschwulst. Der re. Oberschenkel ist stark geschwollen. Fluktuation in der Beugeseite. Die re. Knöchelgegend ist stark geschwollen. Am li. Unterschenkel ebenfalls Schwellung und Fluktuation.
Verlauf: In Chloräthalrausch Spaltung der Abszesse. Massenhafte Eiterentleerung. Kind ist sehr unruhig. Excitantien ohne Wirkung. Temperaturanstieg auf 38,5°. Am 9. 10. 13 Uhr 35 Exitus letalis.

Diagnose: Osteomyelitis fem. dext. acuta mit Metastasen.

28. Fall: Otto S. 3½ Jahr. Aufgen. 10. 4. 28.
Anam.: Kind aus gesunder Familie. Vor 5 Tagen fiel das Kind von einer Fußbank. Seit dieser Zeit klagt es über Schmerzen im li. Bein unterhalb des Kniegelenkes. In der letzten Nacht wurde Kind sehr unruhig, bekam Fieber, li. Oberschenkel schwoll an und war gerötet.

Befund: Gut entwickeltes Kind. An inneren Organen kein krankhafter Befund. Der li. Oberschenkel ist auf der Innenseite oberhalb des Kniegelenkes etwas verdickt und stark druckempfindlich. Die Konturen des Kniegelenkes sind verstrichen. Keine abnorme Beweglichkeit. Temperatur 38,4°. Die Röntgenaufnahme zeigt leichte Auflockerung der Corticalis.

Verlauf: Auf Ruhigstellung und feuchte Umschläge keine Besserung. Am 17. 4. läßt sich deutliche Fluktuation fühlen. Punktion, bei der sich Eiter entleert. In der Kultur Staph. aureus. Das Bein wird in der Folgezeit mehrmals punktiert und mit Pregl'scher Lösung gespült. Danach Besserung. Der Abszeß verschwindet. An seine Stelle tritt eine narbige Verhärtung mit Einziehung. Kind wird am 23. 5. geheilt entlassen.

Diagnose: Osteomyelitis fem. sin. acuta.

29. Fall: Gerhard B. 4 Jahre. Aufgen. 5. 6. 23.
Anam.: Vater an Bauchfelltbc. gestorben. Mutter und Geschwister gesund. Seit 10 Tagen Schwellung in der Kniekehle, die auf kühle Umschläge nicht zurückgehen.
Befund: Kind in mäßigem E. Z., mit den Zeichen einer überstandenen Rachitis. An den inneren Organen kein krankhafter Befund. Das li. Knie ist gebeugt. Oedeme an der Streckseite. Schwellung an der Beugeseite. Leichte Schmerzhaftigkeit des unteren Femurendes. Röntgenaufnahme zeigt Auflockerung des Markraumes.

Verlauf: Nach Incision entleert sich viel Eiter. Die Wunde wird drainiert. Der Knochen ist von Eiter umspült, das Periost ist abgehoben. Die Wunde heilt allmählich. Die Beugekontraktur wird durch Extension beseitigt. Am 7. 7. ist die Wunde gut verheilt. Pat. steht auf, wird am 13. 7. geheilt entlassen.
Diagnose: Osteomyelitis fem. sin. acuta.

30. Fall: Frieda U. 5 Jahre. Aufgen. 25. 11. 25.
Anam.: Kind aus gesunder Familie. Seit etwa 10 Tagen klagt das Kind über Schmerzen an der Innenseite des re. Oberschenkels. Knie leicht gebeugt. Temperatur über 38°.

Befund: Mäßig ernährtes Kind. An inneren Organen keine krankhaften Veränderungen. Knie wird gebeugt gehalten, ist nur unter Schmerzen streckbar. Große Schwellung in der Kniekehle, keine Fluktuation. Auf Incision entleert sich Eiter. Drainage. Wunde heilt gut ab. Die Schwellung geht zurück. Knie frei beweglich. Das Kind wird am 22. 12. geheilt entlassen.
Diagnose: Osteomyelitis fem. dext. acuta.

31. Fall: Charlotte H. 5 Jahre. Aufgen. 2. 10. 28.
Anam.: Kind aus gesunder Familie. Bisher öfter Halsentzündung. Vor 14 Tagen erkrankte das Kind mit hohem Fieber,

Halsschmerzen und Schluckbeschwerden. Temperatur über 40°. Seit 10 Tagen Rötung und Schwellung des li. Oberschenkels. Die Temperatur fiel auf heiße Umschläge ab; Kind kann infolge der Schmerzen nicht auftreten.

Befund: Der li. Oberschenkel ist oberhalb des Kniees stark geschwollen und gerötet. Temperatur 38,6°. Im übrigen keine krankhaften Veränderungen.

Verlauf: Am 5. 10. wird ein großer, an der Hinterseite des Femur liegender Abszeß von medial incidiert. An der Außenseite gegenüber eine Gegenincision; es wird ein Drain eingelegt. In der Folgezeit zwei starke Blutungen aus der Wunde. Das Drain wird entfernt, die Blutung durch Tamponade gestillt. Kind sieht sehr blaß aus. Temperaturabfall. Die Eiterung läßt nach. Die Wunden schließen sich allmählich. Die Röntgenaufnahme zeigt im unteren Ende des Femur Höhlenbildung mit unscharfen Konturen der Corticalis. Keinen Sequester. Starke Callusbildung. Kind wird über Weihnachten mit Beckengips nach Hause entlassen.

Diagnose: Osteomyelitis fem. sin. acuta.

Am 7. 1. 29. wieder aufgenommen. Die laterale Wunde ist neu aufgebrochen. Es entleert sich Eiter. Gipsverband entfernt. Mit der Sonde fühlt man rauhen, aber festen Knochen. Am 19. 1. wird das Kind in ambulante Behandlung entlassen. Wiederaufnahme 17. 4. 29. Kind wurde geröntgt. Es zeigte sich ein Sequester im unteren Drittel des li. Femur. Daher aufgenommen. An der Innen- und Außenseite des Oberschenkels findet sich eine Fistel, aus der sich Eiter entleert. In Narkose wird von der Außenseite der Femur freigelegt und eine Höhle eröffnet, aus der der Sequester entfernt wird. Die Höhle wird ausgekrazt. Es entsteht ein Kanal, der den Knochen quer durchsetzt. Tamponade. Schiene. Ziemliche Eiterabsonderung, die auf Vollbäder und Salbenbehandlung aufhört; die Wunde schließt sich. Pat. am 25. 5. 29. in ambulante Behandlung entlassen.

Wiederaufnahme am 9. 12. 29. Kind bekam angeblich gestern plötzlich hohes Fieber und Schmerzen im li. Oberschenkel. Dieser ist geschwollen. Die Fisteln secernieren. Druckschmerzhaftigkeit. Temperatur 38,5°. Die Fisteln werden ausgekrazt; unter Salbenverbänden heilen sie ab. Das Kind wird am 23. 12. fast geheilt entlassen.

32. Fall: Anni P. 5½ Jahre. Aufgen. 3. 9. 25.

Anam.: Kind aus gesunder Familie. Seit 14 Tagen klagt es über Schmerzen im re. Oberschenkel beim Auftreten. Der Oberschenkel ist stark geschwollen und druckempfindlich.

Befund: Kräftiges Kind in gutem E. Z.; an inneren Organen keine pathologischen Veränderungen. Temperatur 38°. Etwa 2 cm oberhalb der Kniekehle findet sich ein Abszeß, der gespalten wird. Man fühlt rauhem Knochen. Die Wunde verheilt schnell. Das Kind wird am 19. 9. geheilt entlassen.
Diagnose: Osteomyelitis fem. dext. acuta.

33. Fall: Hedwig S. 6 Jahre. Aufgen. 23. 5. 24.
Anam.: Kind aus gesunder Familie, bisher nur an Masern erkrankt. Kind klagt über Schmerzen. Über dem re. Kniegelenk trat eine schmerzhafte Schwellung auf. Hatte vorher an dem li. Handgelenk zwei Furunkel.
Befund: Kind in schlechtem E. Z. An inneren Organen nichts krankhaftes. An der Innenseite des re. Oberschenkels dicht über dem Knie Schwellung mit Fluktuation.
Verlauf: Incision der Vorwölbung. Drainage. Es entleert sich viel Eiter. Mit der Sonde fühlt man rauhem Knochen. Die Wunde heilt unter Salbenverbänden ab. Am 6. 6. wird das Kind geheilt entlassen.
Diagnose: Osteomyelitis fem. dext. acuta.

Bei diesen 12 Fällen von Osteomyelitis des Oberschenkels finden wir nur 3 × einen Infekt in der Anamnese (Fall 23, 27, 31); 2 × trat die Erkrankung im Anschluß an ein Trauma auf (Fall 22 und 28). Zwei Fälle (26 und 31) gingen in das chronische Stadium über. Bei einem dieser Fälle (31) bildete sich ein Sequester, welcher operativ entfernt werden mußte. Dieser Fall zeichnete sich besonders durch die häufigen Rezidive aus; doch wurde das Kind am Schlusse der Behandlung wesentlich gebessert und ohne Beschwerden entlassen. Der zweite chronische Fall (26) heilte aus, nachdem die Fisteln ausgelöffelt waren. Zwei Fälle endeten letal (Fälle 23 und 27). Im Fall 23 haben wir wie in Fall 5 die Impfung in der Anamnese. Der Fall 27 endete unter dem Zeichen der foudroyanten Sepsis tödlich. Die übrigen Fälle konnten geheilt werden. Es wurde in den akuten Fällen nur der Abszeß incidiert und wenn nötig drainiert. Nur in zwei Fällen (23 und 27) traten metastatische Eiterungen auf.

Osteomyelitis der Tibia.

34. Fall: Kurt G. 1½ Jahre. Aufgen. 18. 8. 25.
Anam.: Kind aus gesunder Familie; bisher gesund. Vor 5 Tagen bei Bewegungen des re. Kniees plötzlich Schmerzen. Kind läuft nicht mehr und läßt das Bein nicht mehr anfassen. Das re. Bein ist angeschwollen.
Befund: Kräftiges Kind. Der re. Unterschenkel ist stark geschwollen. Die Haut glänzt. Keine Fluktuation. Temperatur 38,5°.

Verlauf: Nach drei Tagen deutliche Fluktuation an der Innenseite des re. Unterschenkels. Die Punktion ergibt Eiter. Darauf Incision und Schienenverband. Temperaturabfall zur Norm. Die Wunde heilt. Die Röntgenaufnahme zeigt Wucherungen des Periostes und aufgelockerte Markzeichnung. Die Wunde ist am 17. 9. fast verheilt, sodaß das Kind in ambulante Behandlung entlassen wird. Bei Vorstellung nach 8 Wochen sind die Wunden völlig verheilt.
Diagnose: Osteomyelitis tib. dext. acuta.

35. Fall: Paul W. 3 Jahre. Aufgen. am 5. 5. 25. Anam.: Vater und Geschwister gesund. Mutter leidet an Lupus. Vor einigen Wochen traten am Kopfe Geschwüre auf. Diese wurden incidiert. Seit 14 Tagen klagt das Kind über das li. Bein. Konnte nicht mehr darauf stehen. Einige Tage später schwoll das Knöchelgelenk an und war gerötet. Auf Salbenverbände keine Besserung.

Befund: Unruhiges, schwerkrankes Kind. Über den Lungen vereinzelte bronchitische Geräusche. Der li. Fuß ist stark geschwollen. Die Haut bis über den Knöchel gerötet. Keine Fluktuation. Bei Bewegung starke Schmerzen. Temperatur 38°.
Verlauf: Chloräthylrausch. Incision. Dabei entleert sich eitrige Flüssigkeit. Man fühlt mit der Sonde am inneren Rande der Tibia rauhem Knochen. Die Temperatur fällt ab, die Wunde verheilt, das Kind wird am 4. 6. als geheilt entlassen.
Diagnose: Osteomyelitis. tib. sin.

36. Fall: Karl Z. 3½ Jahre. Aufgen. am 12. 8. 23. Anam.: Kind aus gesunder Familie. Vor ½ Jahr Windpocken. Seit 8 Tagen ist der li. Unterschenkel stark geschwollen und gerötet. Temperatur über 40°.

Befund: Schwächliches Kind in mäßigem E. Z. An inneren Organen keine krankhaften Veränderungen. Die obere Hälfte des li. Unterschenkels ist stark gerötet und geschwollen. Fistelöffnung an der Innenseite. Die Röntgenaufnahme zeigt im gesamten Bereiche der Tibiadiaphyse fleckförmige Aufhellungen.
Verlauf: Es bilden sich mehrere Fisteln, welche mehrfach ausgelöffelt werden. Das Bein wird auf eine Schiene gelagert. Darauf Besserung. Die Fisteln schließen sich bis auf eine. Pat. wird am 15. 10. entlassen.
Diagnose: Osteomyelitis tib. sin. chron.

37. Fall: Willi P. 3½ Jahre. Aufgen. 2. 2. 25. Anam.: Kind aus gesunder Familie. Erkrankte mit 2½ Jahren an Lungenentzündung. Seit 5 Tagen hohes Fieber und klagt über Schmerzen im li. Unterschenkel.

Befund: Blasses Kind, macht schwerkranken Eindruck. Temperatur 39,6°. Bronchitische Geräusche über beiden Lungen. Der li. Unterschenkel ist im oberen Drittel stark geschwollen. Die Haut ist stark gerötet. Deutliche Fluktuation.
Verlauf: Am 3. 2.: Punktion der fluktuierenden Stelle ergibt Eiter. Darauf feuchte Verbände. In der Folgezeit wird mehrfach punktiert. Die Temperatur fällt ab. Das Kind fühlt sich besser. Am 18. 3. hat sich an der lateralen Seite ein metastatischer Abszeß gebildet, der incidiert wird. Starke Eiterentleerung. 26. 3. Temperaturanstieg und Schmerzen im li. Arm. Die Röntgenaufnahme zeigt periostale Auflagerungen der Ulna. Die Wunden heilen ab. Am 19. 5. neue fluktuierende Stelle am li. Unterarm. Auf Incision entleert sich Eiter, dabei werden einige kleine Knochensplitter entfernt. 16. 6. Incision eines metastatischen Abszesses unterhalb der Tuberositas tib. 24. 7. Sequestrotomie am li. Unterschenkel. Kind wird Ende August wegen Pertussis verlegt.
Diagnose: Osteomyelitis tib. sin. et ulnae sin.

Am 13. 4. 26. wieder aufgenommen.

Befund: Intern o. B.; am li. Bein Narben früherer Incisionen. Rechter Oberarm unterhalb des Schultergelenkes stark geschwollen und gerötet. Die Röntgenaufnahme zeigt Aufhellungen in der Markzeichnung des oberen Drittels des Humerus.
Verlauf: Spaltung des Abszesses. Auslöffelung der Höhlen. Die Wunde schließt sich sehr schnell, sodaß das Kind am 11. 5. entlassen werden kann. Bei zwei weiteren Vorstellungen ist das Kind gesund.
Diagnose: Osteomyelitis hum. dext.

38. Fall: Ilse G. 4 Jahre. Aufgen. am 12. 8. 25. Anam.: Kind aus gesunder Familie. Vor einigen Monaten Masern und Mandelentzündung. Vor 14 Tagen Fieber und Halsentzündung. Seit einigen Tagen klagt Kind über Schmerzen im re. Bein. Kann das Bein nur unter Schmerzen bewegen. Der Unterschenkel ist seit drei Tagen stark geschwollen. Blasses Kind. Intern o. B. Temperatur 39°. Unterhalb des li. Kniegelenkes starke Schwellung und Fluktuation.
Verlauf: Der Abszeß wird gespalten. Man gelangt mit der Sonde auf rauhen Knochen. Temperaturabfall. Schienenverband. Auf Salbenverbände heilen die Wunden gut ab, sodaß das Kind am 10. 10. geheilt entlassen werden kann.
Diagnose: Osteomyelitis tib. dext. acuta.

39. Fall: Frieda W. 5 Jahre. Aufgen. 4. 5. 26.
Anam.: Kind aus gesunder Familie, bisher nie ernstlich krank. Vor 4 Tagen Schmerzen in beiden Beinen und Fußgelenken.

Temperatur 38,5°. Auf feuchte Umschläge keine Besserung. Befund: Kind in mäßigem E. Z.; an inneren Organen kein krankhafter Befund. Der li. Unterschenkel ist stark geschwollen, gerötet und fluktuiert. Am re. Mittelfuß ein Abszeß. Verlauf: Die fluktuierenden Stellen werden incidiert; es entleert sich Eiter. Man fühlt mit der Sonde rauhem Knochen, die Tibia ist von Eiter umspült. Drainage, Schienenverband. In der Folgezeit reichliche Eiterabsonderung mit stark erhöhter Temperatur (38,5 — 39,5°. Am 5. 6. ist das Kniegelenk geschwollen, die Patella tanzt. Punktion ergibt Eiter. Spülung mit Pregl'scher Jodlösung. Der Eiter aus dem Kniegelenk fließt nach der Incisionsöffnung an der Tibia ab. Darauf Besserung des Befindens. Am 15. 6. Röntgenaufnahme der Tibia zeigt völlige Zernagung des Knochens. Die Wunden granulieren gut zu. Das Kind wird am 15. 6. gegen ärztlichen Rat entlassen. Diagnose: Osteomyelitis tib. sin. acuta.

Wiederaufnahme am 20. 8. Das Allgemeinbefinden hat sich gebessert. Einige Operationswunden sehen gut aus, andere ulcerieren. Knie ist in etwa 80° gebeugt. Die Röntgenaufnahme zeigt eine hochgradig veränderte Tibia mit periostalen Wucherungen und Sequester. Am 24. 8. wird der Sequester entfernt, die Knochenhöhlen ausgelöffelt. Das Knie in Narkose gestreckt. Am 31. 8. wird das Kind in ambulante Behandlung entlassen. Wiederaufnahme am 27. 1. 27. Die Beweglichkeit des Kniees ist nicht besser geworden. Vor einigen Tagen hat sich das Kind am li. Bein gestoßen. Klagt seitdem über Schmerzen und kann nicht mehr auftreten.

Befund: Am li. Unterschenkel: eine große Narbe an der Vorderseite mit vereinzelten kleinen Ulcera und Fisteln. Der Knochen ist verdickt. Röntgenaufnahme zeigt in der Mitte der Tibia Höhlenbildung mit Sequester. Der Oberschenkel ist in den distalen Abschnitten nach hinten abgeknickt und druckschmerzhaft. Röntgenaufnahme zeigt Grünholzfraktur des Oberschenkels. Verlauf: Der Oberschenkel wird gestreckt und eine Gipshülse angelegt. Kind wird am 4. 2. mit Gipshülse entlassen.

Wiederaufnahme 23. 5. Kind in gutem K. Z. und E. Z. Fisteln sind verheilt. Bein ist mitgewachsen. Kniegelenk in 150° Beugestellung versteift. In Narkose werden die Ansätze der Mm. Biceps und semimembr. durchschnitten. Kniegelenk kann wegen der Weichheit der Knochen nicht gestreckt werden. Kind wird am 27. 5. mit gebeugtem Knie entlassen.

40. Fall: Otto K. 4½ Jahre. Aufgen. am 20. 7. 27. Anam.: Kind aus gesunder Familie. Vor 2 Jahren Masern. Vor drei Wochen verletzte sich das Kind am großen Zeh. Vor 14 Tagen klagte Kind über Schmerzen im li. Bein. Konnte nicht

mehr richtig laufen. Das li. Bein war stark geschwollen und gerötet; heftiges Fieber. Kind in reduziertem E. Z. Intern o. B. Linker Unterschenkel ist stark geschwollen und gerötet. Temperatur 38,9°. Röntgenaufnahme zeigt Zerstörung der Tibia.

Verlauf: Nach Schnitt über der Tibia entleert sich Eiter. Gegenincision an der Wade. Der Knochen wird mit dem Bohrer trepaniert. Tamponade. Im Eiter Staphylococcen. Die Wunden secernieren stark. Die Temperatur geht zur Norm zurück. Die Röntgenaufnahme am 23. 8. zeigt einen großen Sequester an der Außenseite der Tibia. Der Sequester wird entfernt. Die Sekretion läßt darauf nach, die Wunden beginnen zu heilen. Am 24. 10. wird ein zweiter Sequester entfernt. Darauf Heilung der Wunden. Das Kind wird am 27. 11. in ambulante Behandlung entlassen.

Diagnose: Osteomyelitis tib. sin. acuta.

16. 2. 28 Wiederaufnahme: Fistel an der Tibia. Röntgenaufnahme zeigt Spontanfraktur der Tibia mit Verbiegung nach außen. Gipsverband.

Verlauf: Die Fistel wird von Zeit zu Zeit ausgekratzt. Es hat sich noch eine Metastase an der li. Ulna gebildet, die nach Incision gut ausheilt. Am 26. 4. wird Kind mit Fistelöffnung in ambulante Behandlung entlassen.
Diagnose: Osteomyelitis ist in das chron. Stadium übergetreten. Metastase an der Ulna.

41. Fall: Hans L. 6 Jahre. Aufgen. am 25. 9. 21.
Anam.: Vorgestern fiel Kind die Treppe herunter. Konnte laufen, hatte aber Schmerzen im li. Bein. Da Schmerzen heftiger wurden und Temperatur auftrat, wird Kind eingewiesen.
Befund: Intern keine Veränderungen. Linker Unterschenkel stark gerötet und geschwollen. Linke Tibia druckempfindlich. Kein Stauchungsschmerz.

Verlauf: Auf Punktion kein Eiter. Am 4. 10. an der Innenseite der li. Tibia starke Schwellung und Fluktuation. Auf Stichincision entleert sich Eiter. Drain. Mit der Sonde gelangt man auf rauhen Knochen. Wunde heilt langsam. Kind wird am 7. 11. geheilt entlassen.

Diagnose: Osteomyelitis tib. sin. acuta.

Während bei den Fällen des Säuglingsalters die Tibia nur in einem Falle erkrankt war (Fall 21), steht hier die Osteomyelitis der Tibia mit 8 Fällen an zweiter Stelle. 7 × haben wir eine acute Erkrankungsform, die in 2 Fällen in das chron. Stadium (Fall 39 und 40) übergeht. In einem Falle (36) zeigt die Krankheit einen primär chron. Verlauf. Bei 2 Fällen (Fall 35 und 38) finden wir in der Anamnese einen Infekt; 1 × (Fall

41) ein Trauma. Von fünf acuten Fällen heilten vier auf Incision mit Drainage ab. In einem Fall (37) wurden Punktionen des Abszesses ausgeführt. Bei diesen Patienten traten in der Folge eine Osteomyelitis der li. Ulna und des re. Humerus auf; an der Ulna mußte ein Sequester entfernt werden. Die Herde wurden incidiert und heilten ab. Der primär chronisch verlaufende Fall 36 heilte nach mehrmaliger Auslöffelung der Fisteln aus, sodaß der Pat. deutlich gebessert entlassen wurde. Die beiden chron. Fälle 39 und 40 verliefen mit verschiedenen Komplikationen. Im Falle 39 kam es zur Vereiterung des Kniegelenkes; an der Tibia mußte ein Sequester entfernt werden. Das Kniegelenk versteifte in 150° Beugung. Eine orthopädische Operation war wegen des dünnen Knochens nicht möglich. Während der Beobachtung verletzte sich das Kind und zog sich einen li. Oberschenkelbruch zu. Bei der endgültigen Entlassung war der Befund wesentlich gebessert. Im Falle 40 mußten 2 Sequester der Tibia entfernt werden. Im weiteren Verlaufe kam es zur Spontanfraktur der Tibia. Die Metastasen an der Ulna heilten auf einfache Incision aus.

Osteomyelitis des oss. ilei.

42. Fall: Erna M. 3¾ Jahre. Aufgen. 30. 6. 25. Anam.: Kind aus gesunder Familie. Vor 1 Jahr Keuchhusten, anschließend Pneumonie. Vor 14 Tagen erkrankte Kind an Masern und einer Eiterung am großen Zeh. Wunde heilte auf Salbenverbände ab. Seit 6 — 7 Tagen Fieber und schlechter Allgemeinzustand. Kind klagt über Schmerzen im Oberschenkel. Befund: Kind in gutem E. Z. An inneren Organen kein krankhafter Befund. Linkes Bein in Gegend des Hüftgelenkes schmerzhaft. Oberschenkel gebeugt. Bewegung im Hüftgelenk eingeschränkt und schmerzhaft. Das Becken bewegt sich mit. Kniegelenk frei. Temperatur 37,9°.

Verlauf: Zunächst Umschläge und Streckverband. Unterhalb des li. Leistenbandes wölbt sich ein Tumor vor, der deutlich fluktuiert. Punktion ergibt Eiter. Füllung des Abszesses mit Kontrastmasse und Röntgenaufnahme zeigt, daß Abszeß bis zum Darmbeinkamm reicht. In der Kultur Staphylococcen. Mehrmalige Punktion; darauf deutliche Besserung. Das Kind wird am 26. 8. geheilt entlassen.

Diagnose: Osteomyelitis oss. ilii acuta.

43. Fall: Ursula W. 3¾ Jahre. Aufgen. 18. 8. 29. Anam.: Kind aus gesunder Familie. Seit 3 Wochen klagt Pat. über Schmerzen in li. Hüfte. Lief mit steifem Bein, konnte dann nicht mehr auftreten. Temperatur soll zwischen 38 und 39° gewesen sein. Seit gestern Schwellung des Oberschenkels.

Befund: An inneren Organen keine krankhaften Veränderungen. Bei Berührung der li. Hüfte werden Schmerzen geäußert. Das Bein ist abduziert, li. Oberschenkel verdickt. Punktion ergibt Eiter, in dem kulturell Streptococcen nachgewiesen werden. Die Röntgenaufnahme zeigt Auflockerung in der Struktur des Os ileum. Der Abszeß wird incidiert. Es entleert sich viel Eiter. Das Bein wird gestreckt. Die Wunde heilt allmählich, sodaß das Kind am 24. 9. geheilt entlassen werden kann.
Diagnose: Osteomyelitis oss. ilii acuta.

44. Fall: Willy P. 5 Jahre. Aufgen. 7. 11. 25.
Anam.: Kind aus gesunder Familie; bisher nie krank. Vor 2 Tagen erbrach Pat. plötzlich, hatte Fieber und klagte über Halsschmerzen. An der li. Halsseite trat eine Drüsenschwellung auf.
Befund: Vor dem Sternocleitomastoideus eine fluktuierende Schwellung. An inneren Organen keine krankhaften Veränderungen.
Verlauf: Nach einigen Tagen deutliche Schwellung in der re. Hüftgegend, die bis zum Oberschenkel reicht. Die Punktion des Hüftgelenkes ergibt Eiter, in dem Streptococcen nachgewiesen werden. Das Gelenk wird eröffnet. Starke Sekretion der Wunde. Röntgenaufnahme zeigt Luxationsstellung des Femurkopfes. Die Wunde verheilt. Durch Streckverband wird der Kopf richtig gestellt. Kind wird am 27. 3. 26. nach Hause entlassen; kann das Hüftgelenk bewegen.
Diagnose: Metastatische Vereiterung des re. Hüftgelenkes.

Am 1. 6. 26. wiederaufgenommen, da das re. Bein geschont wird und abduziert ist. Die Röntgenaufnahme zeigt eine Zerstörung des Femurkopfes. In Narkose wird eine Gipshose in Abduktionsstellung angelegt. Das Kind wird am 4. 6. entlassen. Die Gipshose nach 4 Wochen ambulant entfernt. Bei mehrmaliger Vorstellung keine Beschwerden.

Die Fälle 42 und 43 zeichnen sich durch eine gewisse Seltenheit des Auftretens aus. Beide Fälle heilten glatt und komplikationslos nach Punktion resp. Incision des Abszesses. Im Falle 42 findet sich ein Infekt in der Anamnese. Im Falle 44 handelt es sich um eine metastatische Coxitis mit Einschmelzung des Femurkopfes. Die Heilung trat nach Versteifung des Hüftgelenkes ein.

Osteomyelitis des Humerus.

45. Fall: Hans N. 2 Jahre 2 Mon. Aufgen. 26. 7. 23.
Anam.: Kind aus gesunder Familie. Bisher Masern und Bronchialkatarrh. Vor 6 Tagen erkrankte Kind an Windpocken. Vor 3 Tagen wurde Kind unruhig und apathisch. Gestern Anschwellung des re. Oberarmes mit heftigen Schmerzen.

Befund: Sehr kräftiges Kind, völlig apathisch, starke Zyanose, Atmung frequent und keuchend. Temperatur 39,5°. Schwellung des re. Oberarmes mit Fluktuation an der Innenseite.
Verlauf: Incision an der fluktuierenden Stelle, es entleert sich viel Eiter; der Knochen ist rauh. Darreichung von Cardiacis. Exitus am 27. 7. 2 Uhr morgens.

Diagnose: Osteomyelitis hum. dext. acuta.

46. Fall: Elsbeth R. 3¼ Jahre. Aufgen. 1. 10. 29.
Anam.: Kind aus gesunder Familie, vor drei Wochen fiel Kind vom Stuhle auf den re. Arm. Seitdem Schwellung in der Ellenbogengegend. Seit 2 Tagen besteht Fieber.
Befund: Kräftiges Kind in gutem E. Z.: re. Oberarm geschwollen, Haut glänzend rot. Bewegung stark eingeschränkt. Temperatur 37,3°.

Verlauf: Der Oberarm wird incidiert. Reichliche Eiterentleerung aus der Tiefe; mit der Sonde fühlt man rauhen Knochen. Die Wunde granuliert gut. Kind wird am 10. 10. in ambulante Behandlung entlassen. Vorstellung nach 4 Wochen zeigt gut verheilte Wunde; Funktion des Armes intakt.

Diagnose: Osteomyelitis hum. dext. acuta.

Im Falle 45 handelt es sich um eine Osteomyelitis des Oberarmes mit fondroyanter Sepsis, die schließlich zum Tode führte. Im Falle 46 trat die Knochenmarkseiterung im Anschluß an ein Trauma auf. Auf Incision heilte die Erkrankung.

Osteomyelitis oss. mandibulae.

47. Fall: Margarete M. 5 Jahre. Aufgen. 9. 7. 23.
Anam.: Kind aus gesunder Familie. Vor 1 Jahr Keuchhusten. Bekam während dieser Zeit eine Schwellung der re. Backe mit Eiterabsonderung.

Befund: Kräftiges Kind. Mund kann kaum geöffnet werden. Über der re. Unterkieferseite besteht eine derbe Schwellung mit Fluktuation. Am Unterkieferrand einige Fisteln und alte Narben.

Verlauf: Die Schwellung wird incidiert. Die Fisteln erweitert und mit dem scharfen Löffel ausgekratzt. Die Röntgenaufnahme zeigt Höhlenbildung am re. Unterkiefer. Am 17. 7. wird das Kind entlassen.

Diagnose: Osteomyelitis mandibul. dext. chron.

Am 3. 10. Neuaufnahme. Am re. Unterkieferwinkel drei Fisteln mit hypertrophischen Granulationen, die auf rauhen Knochen führen. Die Röntgenaufnahme zeigt einen deutlich demarkierten Sequester.

Verlauf: Der Sequester wird entfernt. Kind am 17. 10. entlassen. Am 27. 10. wird Pat. wieder aufgenommen, da die Wunde stark secerniert. Nach Salbenverbänden gute Heilung, sodaß das Kind am 12. 11. geheilt entlassen wird.

Es handelt sich im letzten Falle um eine chronische Osteomyelitis des Unterkiefers ohne Infekt in der Anamnese. Auf Incision Eröffnung und Auslöffelung der Fisteln trat komplikationslose Heilung ein.

Von den 26 Fällen der Knochenmarkseiterung des Kleinkindesalters zeigten 20 einen acuten, 6 einen chronischen Verlauf. 1 × trat die Osteomyelitis nach der Impfung auf, 4 × bestand ein unmittelbarer Zusammenhang mit einem Trauma und nur 6 × fand sich in der Anamnese ein Infekt. Der Häufigkeit nach war bei den acuten Fällen:

10 × der Femur,
5 × die Tibia,
3 × das Os ileum,
2 × der Humerus

betroffen.

Bei den chronischen Erkrankungsformen war:

2 × der Femur,
3 × die Tibia,
1 × der Unterkiefer

erkrankt.

Die Beteiligung mehrerer Knochen kam in drei Fällen vor (Fälle 37, 39, 40). In drei Fällen kam es zu metastatischen Weichteilabszessen (Fälle 23, 27, 39). In fünf Fällen (Fälle 31, 37, 39, 40, 47) mußte die Sequestrotomie ausgeführt werden. 23 Fälle konnten geheilt werden. Die Behandlung bestand fast ausschließlich in Incision des Abszesses mit Drainage. In zwei Fällen (Fälle 24 und 28) wurde der Abszeß nur punktiert. Drei Fälle endeten letal (Fälle 23, 27, 45). Bei dieser Zahl der Mortalität ist die Prognose durchaus als nicht ungünstig zu betrachten. Bei den beobachteten Fällen zeigt die Osteomyelitis des Kindesalters eine gleichmäßige Beteiligung der Geschlechter.

Zum Schlusse seien die angeführten Knochenmarkserkrankungen des Säuglings- und Kleinkindesalters nach dem jahreszeitlichen Auftreten und der Verteilung der Fälle auf die einzelnen Lebensjahre betrachtet.

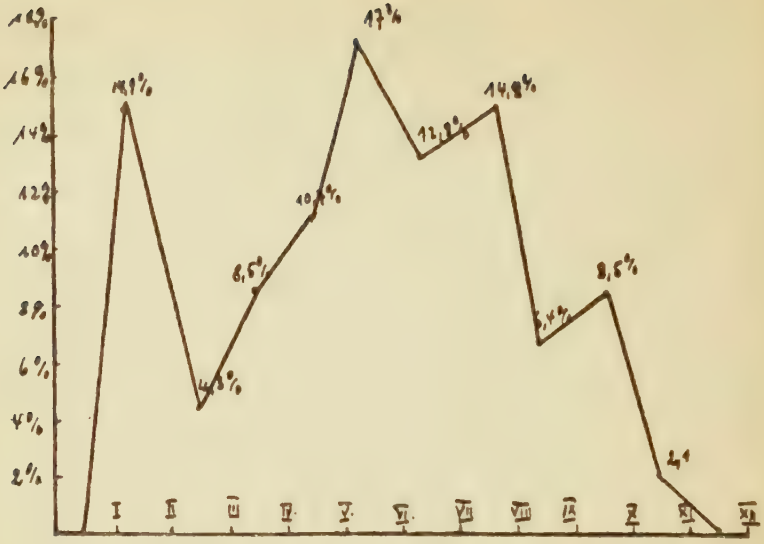

Kurve 1.

Kurve 1 zeigt die prozentuale Verteilung der Erkrankungsfälle auf die einzelnen Monate. Auf der Ordinate habe ich die Prozentzahlen, auf der Abszisse die Monate aufgetragen. Die Kurve zeigt zwei deutliche Gipfel: einen im Februar, den anderen im Juni bis August. Der Gipfelpunkt im Februar mag zu den zu dieser Zeit auftretenden Erkältungskrankheiten, die zu einer Verminderung der Resistenz gegenüber anderen Infekten führen, in Beziehung stehen. Dieser Gipfelpunkt findet eine zweite Erklärung in den Versuchen, die Takahashi vor kurzem anstellte. Er beobachtete nach Injektion von Eitererregern bei vitamin C frei ernährten Tieren metastatische Abszesse an den Knochenenden, die bei den Kontrolltieren nicht auftraten. Dieser künstlich hervorgerufene Zustand des Vitaminmangels ist ja beim Säugling und Kleinkinde ohne Vitaminprophylaxe in den Monaten Februar — März natürlich; der Februargipfel der Kurve ist dadurch erklärt. Der breitere Gipfel von Juni bis August hat meiner Meinung nach zwei Faktoren: Einmal wächst der Organismus im Mai — Juni am lebhaftesten und daher werden die Epiphysengegenden mit dem Endarteriensystem mehr durchblutet, damit aber auch die Möglichkeit der Ansiedlung von Eitererregern vergrößert. Zum zweiten besteht in der großen Schweißabsonderung in den Monaten Juli — August die größere Gelegenheit zum Eindringen der Bakterien in den Organismus. Auffallend ist das Absinken der Kurve in den Monaten Dezember — Januar.

Die Kurve 2 zeigt (gestrichen) die Verteilung der Fälle auf die ersten 6 Lebensjahre. Auf der Ordinate sind die Prozentzahlen, auf der Abszisse die Jahre aufgetragen. Die Kurve zeigt einen Gipfel für das erste Lebensjahr; bedingt durch die größere Infektbereitschaft des menschlichen Organismus in dieser Zeit. Eine kleine Erhebung zeigt die Kurve im vierten Lebensjahre.

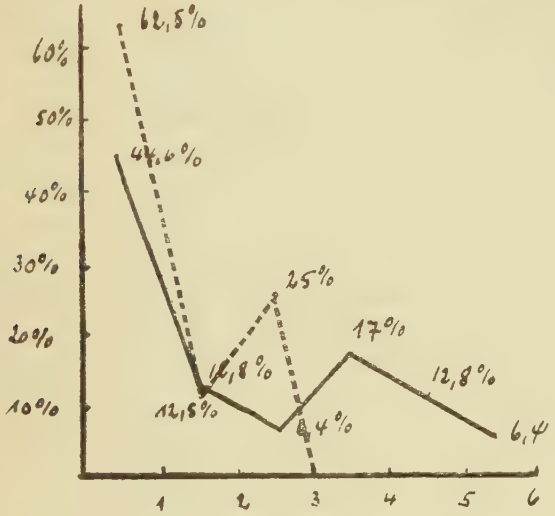

Kurve 2.

Betrachten wir die Prognose der 47 Osteomyelitisfälle aus der Universitätskinderklinik und Chirurg. Universitätsklinik aus den Jahren 1922-1933, die das Säuglings- und Kleinkindesalter betreffen, rein zahlenmäßig und stellen diese Zahlen den Angaben der Literatur gegenüber. Überall in der Literatur, besonders bei Klemm und Goßmann, finden wir betont: die Knochenmarkseiterung ist im Säuglings- und Kleinkindesalter prognostisch infaust. Die schon oben angegebenen Zahlen für die Mortalität der Osteomyelitis beziehen sich auf die Todesfälle dieser Erkrankung im gesamten Leben. Der genaueren Übersicht wegen seien sie hier nochmals angeführt. Es geben an: Naegeli 14 %, Klemm 20,9 %, Brandt 25 %, Hübler 26 % und Maksinski 34 %. Sollte nun die überall wiederkehrende These der infausten Prognose der Osteomyelitis des Säuglings- und Kleinkindesalters bestätigt werden, so müßten diese Zahlen ja bei weitem übertroffen werden. Dies ist nicht so. Die Sterblichkeit im Säuglingsalter ergibt bei vorliegendem Material 23,75 %, die beiden erwähnten Frühgeburten (Fall 1 und 3) mit eingerechnet. Im Kindesalter endeten nur 11,4 % letal.

Diese Zahl ist bisher in der Literatur für die Sterblichkeit der Osteomyelitis noch nie genannt worden. Bei den gesamten Fällen, die der Betrachtung zugrunde liegen, findet sich eine Mortalitätsziffer von 17 %. Aus diesen Beobachtungen ist ohne Zweifel die bisher verfochtene Ansicht über die Prognose der Osteomyelitis des Säuglings- und Kleinkindesalters nicht bestätigt. Die Prognose ist daher ebenso, wenn nicht überhaupt günstiger als in den späteren Jahren zu stellen. In Kurve 2 zeigt die unterbrochene Linie die prozentuale Verteilung der Mortalität auf die ersten sechs Lebensjahre (8 Todesfälle gleich 100 % Mortalität gesetzt). Die Kurve zeigt mit 62,5 % ihren Höhepunkt im ersten Lebensjahr, es folgt ein steiler Abfall im Zweiten, eine geringe Erhebung im dritten Lebensjahr. Mit dem Ende des dritten Jahres kehrt die Kurve zum Nullpunkt zurück.

Bei genauerer Betrachtung der einzelnen Fälle ist zu bedauern, daß eine bakteriologische Untersuchung des gewonnenen Materiales sehr oft nicht stattgefunden hat. Es ist daher schwer, etwas über die Prognose bei verschiedenen Arten von Erregern zu sagen. Bei den bakteriologischen Untersuchungen sind beim untersuchten Material sämtliche in Frage kommenden Erreger nachgewiesen worden, ohne daß sich die betreffenden Fälle durch einen besonders charakteristischen — guten oder schlechten — Verlauf ausgezeichnet hätten. Daher wird es nicht falsch sein anzunehmen, daß die Prognose in keiner Weise durch die Art des Erregers bestimmt sein kann.

Bei der immerhin kleinen Zahl von 47 Fällen wird man das Verhalten der Prognose zur Lokalisation der Knochenmarkseiterung nicht absolut sicher treffen. Wir finden im Säuglingsalter bei der Oberschenkelosteomyelitis, die mit 9 Fällen an erster Stelle steht, drei Todesfälle; bei der Humerusosteomyelitis, die mit 5 Fällen folgt, 2 Todesfälle. Im Kleinkindesalter finden wir an erster Stelle die Femur-Knochenmarkseiterung mit 12 Fällen; davon endeten zwei letal. In diesem Lebensabschnitt war der Humerus nur 2 mal betroffen, doch führte die Erkrankung hier in einem Falle zum Tode. Auffallend sind die acht Fälle von Tibiaosteomyelitis im Kleinkindesalter, die sämtlich geheilt wurden. Nach den hier angeführten Fällen scheint doch die Prognose bei der Knochenmarkseiterung des Humerus und Femur ungünstiger zu sein als bei der gleichen Erkrankung anderer Knochen.

Zum Schlusse möchte ich kurz die Ursache der günstigen Prognose der 47 Osteomyelitisfälle beleuchten. Meines Erachtens sind die Autoren, die hohe Mortalitätsziffern angeben, bei der Behandlung viel zu radikal vorgegangen. Gerade aus den oben angeführten Fällen kann man ersehen, wie eine relativ ex-

spektativ-konservative Therapie doch zu einem günstigen Endausgange führt. In der einfachen Spaltung des Abszesses und dem Warten auf den Sequester sehe ich die Möglichkeit, den Verlauf und die Prognose günstig zu beeinflussen.

Am Ende dieser Arbeit ist es mir eine angenehme Pflicht, Herrn Professor Dr. Goebel für die Anregung zu diesem Thema, sowie für die freundlichen Hinweise und Ratschläge meinen ergebensten Dank auszusprechen.

Literaturangaben.

Bericht aus dem XVII Kongreß russischer Chirurgen in Leningrad v. 26. — 31. V. 1925. 1. Hauptthema: Behandlung der Osteomyelitis inf. acuta.

Braun: Die verbandlose Wundbehandlung in der Friedenchirurgie. Dtsche med. Wochenschrift 1921 Heft 17.

Courtin: Über chronisch verlaufende eitrige Osteomyelitis im Kindesalter. Archiv für Kinderheilkunde 1928 Heft 2.

Garrè-Borchard: Lehrbuch der Chirurgie.

Goljanitzki: Zur Frage der integralen Therapie (Eigenblutbehandlung) infizierter Wunden. Zentralblatt f. Chirurgie 1924, Heft 29.

Hedri: Wann und wie soll die Osteomyelitis im acuten Stadium operiert werden. Zentralblatt f. Chirurgie 1925, Heft 46.

Hofmann: Über die Nachbehandlung der Osteomyelitis mit dem luftabschließenden Verband nach Bier. Münchner med. Wochenschrift 1921, Heft 28.

Hübler: Ein Beitrag zur akuten Osteomyelitis des Kindesalters. Wiener med. Wochenschrift 1927, Nr. 43 — 46.

Klemm: Die akute und chronische infektiöse Osteomyelitis des Kindesalters. Berlin 1912.

Klemm: Über Gelenkosteomyelitis, speziell die osteomyelitische Coxitis. Archiv f. klin. Chirurgie 1912, Heft 2.

Klemm: Beiträge zur Kenntnis der infektiösen Osteomyelitis. Beiträge zur klin. Chirurgie Bd. 84, S. 408.

Klemm: Die akute Osteomyelitis des Beckens und Kreuzbeins. Beiträge zur klin. Chirurgie Bd. 80.

Lexer: Lehrbuch der allgemeinen Chirurgie.

Lexer, Kuliga, Turek: Untersuchungen über Knochenarterien.

Makkas: Fettransplantationen. Beiträge zur klin. Chirurgie. 1912, S. 523.

Marchand: L'osteomyélite des maxillaires chez l'enfant.

Melchior: Eine Sonderform der tumorartigen Osteomyelitis. Medizinische Klinik 1922.

Michelsson: Ein Beitrag zur Frage der primären Osteomyelitis der Rippen. Archiv f. klin. Chirurgie 1922, Heft 2.

Mitchell: Acute Osteomyelitis of the long bones in children. Zentralblatt f. ges. Chirurgie 1925.

Mohr: Über Osteomyelitis im Säuglingsalter. Berliner klin. Wochenschrift 1905, Heft 7.

Moltschanoff: Über die epiphysäre Osteomyelitis des Kleinkindesalters.

Most: Zur ruhenden Infektion. (Rezidiv. Osteomyelitis.-Entzündl. Tumor) Berliner klin. Wochenschrift 1920.

Müller: Die akute Osteomyelitis der Gelenkgebiete. Dtsche. Zeitschrift f. Chirurgie 1884.

Naegeli: Die Behandlung der akuten hämatogenen Osteomyelitis mit primärer Knochentrepanation. Münchener med. Wochenschrift 1921, Nr. 28.

Nichols: Acute, subacute and chronic infections osteomyelitis, its pathology and treatement. Journal of. the Americ. med. Assoc. 1904.

Oehlecker: Über die chron. Form der Osteomyelitis insbes. der Wirbelsäule. Bruns' Beitrag zur klin. Chirurgie, Bd. 134, S. 6.

Pfaundler u. Schloßmann: Handbuch der Kinderheilkunde.

Plenz: Zur Behandlung der akuten Osteomyelitis. Münchner med. Wochenschrift 1921, Heft 28.

Preiser: Über Deformitäten nach Gelenksentzündungen des Säuglingsalters. Zeitschrift f. orthop. Chirurgie 1908.

Renz: Über Osteomyelitis chronica beim Säugling. Archiv f. Kinderheilkunde 1925.

Romanzow: Über die Behandlung der acuten und chronischen Osteomyelitis im Kindesalter.

Rosenburg: Die Bedeutung der Antistaphylolysinreaktion. Archiv f. klin. Chirurgie 1922.

Rost: Pathologische Physiologie des Chirurgen. 2. Auflage.

Rost: Muß man bei acuter Osteomyelitis den Knochen aufmeißeln, wenn schon ein subperiostaler Abszeß vorhanden ist? Münchner med. Wochenschrift. 1920.

Rovsing: Vaccinetherapie bei chron. Osteomyelitis. Zentralblatt f. Chirurgie 1924.

Scheinziss: Zur Kasuistik der akuten infektiösen Osteomyelitis spez. der Schädelknochen. Beiträge z. klin. Chirurgie. 1909.

Schmidt: Osteomyelitis nach Unfall. Bruns Beitrag z. klin. Chirurgie 1925.

Sobernheim: Die Ätiologie der Osteomyelitis.

Strauss: Osteomyelitis der Scapula. Med. Klinik 1911.

Tichy: Die geograph. Verbreitung der acuten eitrigen Osteomyelitis. Bruns Beiträge zur klin. Chirurgie 1921.

Vredenskij: Zur Therapie der acuten Osteomyelitis und deren Folgen.

Wade, R. B.: Acute Osteomyelitis in children.

Wette: Über Hüftgelenksverrenkungen nach Coxitis im Säuglingsalter. Zeitschrift f. orthop. Chirurgie 1906.

Wilensky: The mechanism. and pathogenesis of acute Osteomyelitis.

Wilensky: The principles underlying the rational treatement of acute osteomyelitis.

Wolfssohn: Immunität, Immundiagnostik und akt. Immunisierung im Dienste der Chirurgie.

Ziegner: Die coxitischen Luxationen des frühen Kindesalters. Dtsche. Zeitschrift f. Chirurgie 1910.

Lebenslauf.

Ich, Paul Wilhelm Erich Schiering wurde am 29. März 1910 zu Eisleben als Sohn des Postinspektors Franz Schiering geboren. Ich besuchte von 1916 bis 1919 die Lucas-Cranach-schule zu Wittenberg und von Ostern 1919 das Staatl. Melanchthon-Gymnasium zu Wittenberg. Dort bestand ich Ostern 1928 die Reifeprüfung. Ich widmete mich vom S.-S. 28 dem Studium der Medizin. Von S.-S. 28 — W.-S. 29/30 studierte ich in Halle. Im August 1930 bestand ich in Rostock die Med. Vorprüfung. Vom W.-S. 30/31 studierte ich in Halle und bestand am 13. 12. 1933 das med. Staatsexamen. Mein Praktikantenjahr absolvierte ich vom 15. 12. 33 bis 15. 5. 34 in der Med. Univ.-Poliklinik und vom 15. 5. 34 — 15. 12. 34 im Ev. Diakonissenkrankenhaus zu Halle.

Meine akadem. Lehrer waren die Herren Professoren und Privatdozenten:
Abderhalden, Brandt, Brugsch, Clausen, Conrad, Eckert-Möbius, Elze, Fröhlich, Goebel, Grouven, Grund, Grüneberg, Grunke, Haecker, Hauptmann, Hayeck, Hett, Hoffmann, Horsters, Hülse, Karsten, Klatt, Kneise, Kochmann, Kok, Litzner, Loeffler, Nürnberger, Nüssmann, Pönitz, Schaetz, Schmidt, Stieda, Stieve, Velhagen, Voelcker, Vorländer, Walcher, Wätjen.